Tierärztliche Hochschule Hannover

Regeneration autolog transplantierter Lymphknoten-fragmente im Tiermodell der Therapie des Lymph-ödems

INAUGURAL – DISSERTATION
Zur Erlangung des Grades eines
Doktors der Veterinärmedizin
-Doctor medicinae veterinariae-
(Dr. med. vet.)

Vorgelegt von
Tanja Sommer
Dortmund

Hannover 2011

Wissenschaftliche Betreuung: 1. Univ.-Prof Dr. Gerhard Breves
Physiologisches Institut
Tierärztliche Hochschule Hannover

2. Univ.-Prof. Dr. Reinhard Pabst,
Institut für Immunmorphologie,
Medizinische Hochschule Hannover

1. Gutachter: Univ.-Prof. Dr. Gerhard Breves,
Univ.-Prof. Dr. Reinhard Pabst

2. Gutachter: Univ.-Prof. Christiane Pfarrer

Tag der mündlichen Prüfung: 16.Mai 2011

Meinem Vater

in Liebe

gewidmet

INHALTSVERZEICHNIS:

1. EINLEITUNG 1

2. LITERATURÜBERSICHT 3

3. MATERIAL UND METHODEN 9

4. CHAPTER 1: Improved regeneration of autologous transplanted Lymph Node Fragments by VEGF-C treatment
   - 4.1 Abstract 13
   - 4.2 Introduction 14
   - 4.3 Material and methods 15
   - 4.4 Results 17
   - 4.5 Discussion 18
   - 4.6 Figures 21

5. CHAPTER 2: Quantification of lymphedema in a rat model by 3D-active contour segmentation using Magnetic Resonance Imaging
   - 5.1 Abstract 30
   - 5.2 Introduction 30
   - 5.3 Material and methods 32
   - 5.4 Results 34
   - 5.5 Discussion 34
   - 5.6 Figures 37

6. ÜBERGREIFENDE DISKUSSION 41

7. ZUSAMMENFASSUNG 46

8. SUMMARY 48

9. LITERATURVERZEICHNIS 50

10. ABBILDUNGSVERZEICHNIS 60

11. BIOMETRISCHER BERICHT 62

ABKÜRZUNGSVERZEICHNIS

Cy	Carbocyanin
DICOM	Digital Imaging and Communications in Medicine
ECG	Electrocardiography
Fig.	Figure
FITC	Fluorescein Isothiocyanate
Gy	Gray
HE	Hämatoxilin-Eosin
HEV	High Endothelial Venule
MRI	Magnet Resonance Imaging
MRT	Magnet Resonanz Tomographie
MV	Mega Volt
PRP	Platelet Rich Plasma
s. c.	subcutan
T	Tesla
VEGF	Vascular Endothelial Growth Factor
VEGF-R	Vascular Endothelial Growth Factor Receptor

1. EINLEITUNG

Das Auftreten von sekundären Lymphödemen ist eine häufige Komplikation nach der Entnahme von Lymphknoten und/ oder Bestrahlungen in der Krebstherapie. Es sind besonders die Arme nach Entfernung der Axillarlymphknoten im Rahmen der Brustkrebstherapie betroffen, aber auch in den Beinen von Patienten können nach Entfernung der Inguinallymphknoten sekundäre Lymphödeme entstehen. Es stehen im Moment nur symptomatische Therapien wie z.B. die manuelle Lymphdrainage zur Verfügung und die Patienten müssen sich ein Leben lang behandeln lassen. Die Folgen für die Betroffenen sind erheblich. Zu den körperlichen Belastungen gehören unter anderem akut entzündliche Phasen im Krankheitsverlauf, Einschränkungen in der Mobilität der betroffenen Gliedmaße und Schädigungen in der Haut durch lymphatischen Rückstau. Er kommt zu einer Verschlechterung der Barrierewirkung und somit zu erhöhter Infektionsanfälligkeit der Haut. Außerdem leiden die Patienten an einem schlechten Körpergefühl, welches oft von Frustration und Depressionen begleitet wird. Chirurgische Ansätze zur Prävention oder Therapie des sekundären Lymphödems sind beschrieben, zeigen jedoch keine langanhaltenden Erfolge. Zur Erprobung neuer chirurgische Verfahren bedarf es eines geeigneten Tiermodells. Ein solches existiert im Nager im Moment nicht.

An gesunden Tieren konnte gezeigt werden, dass eine Regeneration von autolog avaskulär transplantierten Lymphknotenfragmenten möglich ist. Der Einfluss einer Bestrahlung auf die Regeneration von Lymphknotenfragmenten ist nicht bekannt.

Ziel dieser Dissertation war es, die Regeneration von avaskulär transplantierten Lymphknotenfragmenten in vorbehandelten Ratten zu untersuchen. Nach Entnahme der Lymphknoten im rechten Inguinalbereich und einer lokalen Bestrahlung im Transplantationsgebiet wurden Lymphknotenfragmente aus nicht behandelten Körperpartien in die rechte Leistengegend transplantiert. Zudem sollte der Einfluss des Wachstumsfaktors VEGF-C auf die Regeneration der Transplantate untersucht werden.

Um die Transplantation von Lymphknotenfragmenten als Therapie testen zu können, bedarf es eines geeigneten Lymphödemmodells mit entsprechender Quantifizierung

der Volumenzunahme im erkrankten Gebiet. Ein solches Tiermodell sollte im zweiten Teil der vorliegenden Arbeit etabliert werden. An einer Hintergliedmaße von Ratten sollte ein Lymphödem durch Entnahme der Lymphknoten und -gefäße sowie einer Bestrahlung in der Leistengegend induziert werden. Das Lymphödem sollte mittels T2-gewichteter MRT-Aufnahmen dargestellt und die Quantifizierung erstmals mit dem halbautomatischen, frei erhältlichen Programm ITK-Snap an T2-gewichteten MR-Bildern erprobt werden.

Gelingt es, in Ratten ein Lymphödem zu erzeugen und dieses zu quantifizieren, kann in Zukunft die avaskuläre Lymphknotenfragment-Transplantation als Therapiemöglichkeit in diesem Modell untersucht werden.

2. LITERATURÜBERSICHT

Das Lymphsystem ist von großer Bedeutung für die Balance von Flüssigkeiten und der wichtigste Weg der Flüssigkeitsresorption im Körper. Es stellt einen Parallelweg zu den Venen des Körpers dar und leitet die Lymphe herznah wieder in den Blutkreislauf zurück. Die Lymphe wird in den blind beginnenden Kapillaren gebildet (Lymphformation) (1). Im Gegensatz zu den Kapillaren des Blutsystems mit kontinuierlichen Zellverbindungen im Endothel sind die Zellverbindungen in den Lymphkapillaren diskontinuierlich („button like junctions“) (2). Öffnungen in den Zellverbindungen sowie eine zum Teil fehlende, zum Teil unvollständige Basalmembran der Lymphkapillaren ermöglichen die Aufnahme der lymphpflichtigen Lasten in das Lymphsystem. Hierzu gehören neben Wasser auch Proteine, Zellen, leblose Partikel (z.B. Tattoofarbstoffe) sowie Cerebrospinalflüssigkeit im zentralen Nervensystem und Fette im Dünndarm (3). Einige Autoren beschreiben im Anschluss an die Lymphkapillaren sogenannte Präkollektoren (4). Diese werden wie die Lymphkapillaren den initialen Lymphgefäßen zugeordnet. An die initialen Lymphgefäße schließen sich die Kollektoren (Lymphsammelgefäße) an. Diese dienen der Weiterleitung der Lymphe zu den Lymphknoten. Es werden afferente (pränodale, zum Lymphknoten führende) und efferente (postnodale, vom Lymphknoten wegführende) Kollektoren unterschieden. Kollektoren besitzen Anteile glatter Muskulatur und Klappen in ihrem Lumen, die den gerichteten Transport (Lymphpropulsion) der Lymphe ermöglichen. Bereiche zwischen den Klappen werden Lymphangiome genannt. Diese kontrahieren metachrom und ermöglichen so den gerichteten Transport. Ein Rückfluss der Lymphe wird durch den Schluss der Klappen verhindert. Mehrere afferente Kollektoren erreichen (bei den meisten Spezies, so auch bei Menschen und Ratten) einen Lymphknoten im Cortexbereich. Die Lymphe wird innerhalb des Lymphknotens über ein System von lymphendothelausgekleideten Sinus weitergeleitet und verlässt den Lymphknoten über einen efferenten Kollektor im Hilum des Lymphknotens. Neben der Präsentation von Antigen im Lymphknoten findet hier auch Rückresorption von Wasser und kleinen Partikeln in den Blutkreislauf statt.

Den letzten Anteil des Lymphsystems bilden starkkalibrige Kollektoren, die Lymphgefäßstämme (Trunci) genannt werden, und die Lymphe in den Venenwinkeln wieder dem Blutsystem zuführen. Lymphe der linken Körperhälfte sowie beider Beine und der Bauchorgane wird in den Ductus thoracicus geleitet und mündet im linken Venenwinkel in die Vena subclavia. Lymphe der oberen rechten Körperhälfte einschließlich der Organe der rechten Brusthöhle wird über den Ductus lymphaticus dexter im rechten Venenwinkel in das Blutsystem zurückgeleitet (Übersicht bei:1,3,5). Für eine effektive Lymphbildung und -weiterleitung sind neben der Integrität des Lymphsystems auch Muskelaktivität, Körperposition und Atembewegungen von Bedeutung (3).

Eine Störung in diesem komplexen System führt zu Anstauungen von lymphpflichtigen Substanzen im betroffenen Drainagegebiet und somit zur Bildung von Lymphödemen. Es werden primäre und sekundäre Lymphödeme unterschieden. Während primäre Ödeme angeboren sind, handelt es sich bei sekundären Lymphödemen um erworbene Ödeme ursprünglich gesunder Körperteile. Primäre Lymphödeme haben meist einen genetischen Ursprung oder sind idiopathischer Natur und sehr selten. Zu ihnen zählen zum Beispiel die Milroy Disease mit einem Defekt im Gen des VEGF-Rezeptor 3 (6), durch den es zur Hypoplasie der Lymphkapillaren kommt, oder das Hypotrichose-Lymphödem-Teleangiektasie-Syndrom, für das unter anderem eine Mutation im Transkriptionsfaktor von SOX 18 als Ursache beschrieben ist (7).

Mehr als 99% der Lymphödeme weltweit sind sekundären Ursprungs (8,9). Mit etwa 100 Millionen betroffenen Menschen stellt die Infektion mit Fadenwürmern, die zum Krankheitsbild der Filariose führt, die weltweit häufigste Ursache für Lymphödeme dar (10,11). In Industrieländern ist die Brustkrebstherapie die Hauptursache für sekundäre Lymphödeme (6,8). Da Tumorzellen des Mammakarzinoms häufig in die drainierenden Lymphknoten des Axillarbereiches metastasieren, sind eine Ausräumung der Lymphknoten und Lymphgefäße im Axillarbereich sowie eine Bestrahlung der Region oft indiziert. Folge ist eine Verschlechterung des Lymphflusses aus der Brustregion und des ipsilateralen Armes. Es kommt zur Anstauung der Lymphe und somit zum Lymphödem im Arm. Verbesserungen der OP-Techniken, wie die Entfernung der Wächterlymphknoten („Sentinel lymph nodes“) anstelle einer kompletten

Ausräumung des lymphatischen Gewebes, können das Auftreten von sekundären Lymphödemen nicht komplett verhindern (12) und sind teilweise aufgrund fortgeschrittener Tumorstadien nicht möglich.

Die Inzidenz von sekundären Lymphödemen in den Armen nach Brustkrebstherapie wird mit 20-30% benannt. Bei Krebstherapien mit Lymphknotenentfernung im Inguinalbereich wie bei Melanomen, Vulva- oder Zervixtumoren liegt die Inzidenz für Lymphödeme in den Beinen bei 20% (13). Bestrahlungen im Rahmen der Krebsbehandlungen erhöhen das Risiko, ein sekundäres Lymphödem zu entwickeln (14).

Die Folgen für den Patienten sind erheblich. Im Verlauf der Krankheit kann es zu akut entzündlichen Phasen kommen, die mit starken Schmerzen einhergehen. Die Qualität der Haut ist durch Wassereinlagerungen und Fibrosen vermindert, wodurch eine erhöhte Anfälligkeit gegenüber Infektionen besteht. Zudem ist die Mobilität der betroffenen Gliedmaßen eingeschränkt. Neben den physischen Einschränkungen kommt für die Patienten eine enorme psychische Belastung hinzu. Sie können unter einem schlechten Körpergefühl, Frustration und Angst bis hin zu Depressionen leiden (15,16).

Die Therapie des Lymphödems basiert hauptsächlich auf physiotherapeutischen Ansätzen. Hier kommen manuelle Lymphdrainage, Kompressionsstrümpfe und Verbände zum Einsatz. Allerdings sind im Moment verfügbare Therapien nur symptomatisch und können einem Lymphödem weder vorbeugen noch dieses heilen (12,17). Chirurgische Eingriffe zur Wiederherstellung der Kollektoren im betroffenen Areal mit dem Ziel der Heilung sind beschrieben, aber als Therapie mit Langzeitwirkung kaum erfolgreich (18,19).

Um neue chirurgische Methoden zur Therapie und Prävention des sekundären Lymphödems testen zu können, bedarf es eines passenden Tiermodells. Für einige primäre Lymphödemerkrankungen des Menschen sind entsprechende Mausstämme mit analogen Gendefekten entwickelt worden, zum Beispiel Knockout-Mäuse mit einem Gendefekt des VEGF-Rezeptor 3, der Ätiologie der Milroy Disease entsprechend (20).

Etablierte Modelle zum sekundären Lymphödem existieren im Kaninchenohr (21) sowie im Schwanz der Maus (22). In beiden Modellen werden die Lymphgefäße

durch Abtragen der Haut radiär um den Ohrgrund bzw. die Schwanzwurzel durchtrennt und es entsteht ein Lymphödem in der entsprechend distal gelegenen Körperregion. Diese Modelle eignen sich zwar zur Untersuchung molekularer und histologischer, jedoch nicht chirurgischer Fragestellungen. Modelle mit Entfernung von Lymphknoten und Lymphgefäßen, zum Teil in Kombination mit einer Bestrahlung, sind im Schaf (23) und im Hund (24) etabliert. Diese Großtiermodelle sind aus Tierschutzaspekten und Kostengründen allerdings nicht für umfangreiche Studien mit höheren Tierzahlen geeignet. Passende Modelle in Ratten oder Mäusen fehlen (Übersicht bei: 25).
Erschwert wird die Etablierung eines Ödemmodells in Nagetieren durch Probleme bei der Quantifizierung des Ödems. Um ein Ödem zu diagnostizieren, ist die Messung des Volumens obligat. In der Humanmedizin sind Perometermessungen, optische Volumenmessungen mit Lasersystemen, Wasserverdrängungsmethoden und Umfangsmessungen mit Maßbändern als geeignete Methoden beschrieben (26,27). Im Tierversuch an Nagern zeigten Wasserverdrängungsmethoden und Umfangsmessungen jedoch sehr variable Ergebnisse (27) und Perometer sind für Nagetiere nicht verfügbar. Tammela und Kollegen veröffentlichten 2007 ein Modell im Vorderbein der Maus und quantifizierten Volumenzunahmen mittels T2-gewichteter MRT-Aufnahmen (28). In dieser Studie wurden einzelne MR-Bilder distal des Karpalgelenks manuell vermessen und anschließend die freie Flüssigkeit unter der Haut berechnet. Die Darstellung von Lymphödemen beim Menschen im Magnetresonanz-Tomographen wurde von Lu et al. Beschrieben (29). Zur Quantifizierung von Regionen im Gehirn auf MR-Bildern wurde das frei erhältliche Programm ITK-Snap in zahlreichen Studien benutzt (30-32). Dieses errechnet in drei Dimensionen an aufeinanderfolgenden Bildern Bereiche mit gleicher Intensität.

Als möglicher Ansatz zur chirurgischen Prävention und Therapie von Lymphödemen nach Lymphknotenentfernung wird die avaskuläre, autologe Lymphknotentransplantation untersucht. Es konnte gezeigt werden, dass eine Regeneration von autolog, avaskulär transplantierten Lymphknoten in gesunden Schafen (23), Schweinen und Ratten möglich ist (33-35). Um eine Vermehrung von Lymphknoten zu erreichen und

somit einem Lymphödem am Entnahmeort des transplantierten Lymphknotens vorzubeugen, wurde eine Fragmentation der Lymphknoten durchgeführt, welche ebenfalls zu regenerierten Lymphknoten führen kann (33, 35).
In einer Studie von Hadamitzky und Kollegen (35) wurde ein positiver Einfluss von Platelet Rich Plasma (PRP) auf die Regeneration von Lymphknotenfragmenten beschrieben. PRP wurde aus dem Blut der Tiere gewonnen und anschließend in das Drainagegebiet der transplantierten Lymphknoten injiziert. Blutplättchen zeichnen sich durch hohe Konzentrationen verschiedener Wachstumsfaktoren aus. Neben platelet-derived growth factor, transforming growth factor-beta, platelet-derived epidermal growth factor, insulin growth factor und platelet-derived angiogenesis factor sind auch hohe Konzentrationen von vaskulären endothelialen Wachstumsfaktoren zu finden, wie zum Beispiel Vascular Endothelial Growth Factor (VEGF)-C und -D (36, 37). VEGF-C und D sind als wichtige Wachstumsfaktoren in der Lymphangiogenese beschrieben (6, 28, 38-43). In Mäusen, denen die Lymphknoten und -gefäße einer Vorderextremität entfernt wurden, konnten Tammela und Kollegen (28) nach Injektion von VEGF-C eine beschleunigte Reifung und verbesserte Regeneration von Lymphgefäßen zeigen.
Der Einsatz von unter standardisierten Bedingungen hergestelltem VEGF-C in hat in klinischen Fragestellungen Vorteile gegenüber der Verwendung von Platelet Rich Plasma. PRP wird aus dem Blut der Patienten gewonnen, das aufbereitet werden muss und anschließend injiziert werden kann. Diese Arbeitsschritte entfallen beim Einsatz von VEGF-C. Zudem kann die Konzentration des Faktors definiert werden, was bei der Verwendung von PRP nicht ohne weiteres möglich ist.

Nachdem die avaskuläre Lymphknotentransplantation in gesunden Lewis-Ratten erfolgreich etabliert wurde (35), stellte sich die Frage, ob eine Regeneration auch in Gewebe möglich ist, welches vorher -in Analogie zur Krebstherapie- bestrahlt wurde. Avraham et al. zeigten kürzlich in einer Studie den Verlust von dermalen Kollektoren in der Haut nach Strahlentherapie (44). Der Einfluss auf die Regeneration von transplantierten Lymphknoten ist nicht bekannt.

3. MATERIAL UND METHODEN

Die Tierversuche wurden beim niedersächsischen Landesamt für Verbraucherschutz und Lebensmittelsicherheit (LAVES) in Oldenburg genehmigt (Tierschutznummer: 33.942502-04-07/1420).

Die Operationen wurden in Vollnarkose durchgeführt. Die Narkoseeinleitung und Narkoseerhaltung erfolgte durch Inhalationsnarkose mit Isofluran (Baxter Deutschland GmbH, Unterschleißheim). Postoperativ wurden die Tiere drei Tage mit Carprofen (2,5mg/kg s.c. Rimadyl, Pfizer GmbH, Karlsruhe) analgetisch versorgt. Die Bestrahlungen wurden unter Vollnarkose mit Ketamin (90mg/kg; Albrecht GmbH, Aulendorf) und Medetotomin (0,25mg/kg; Pfizer GmbH) durchgeführt. Die Injektion erfolgte intraperitoneal.

Die Studien wurden an weiblichen Lewis-Ratten durchgeführt, die bei Versuchsbeginn ein Gewicht von 200g hatten. Im ersten Teil der Studie wurden 41 Tieren die oberflächlichen Inguinallymphknoten sowie Popliteallymphknoten der rechten Körperhälfte entfernt. Um die Lymphknoten zu entfernen wurde die Haut der Tiere eröffnet und die Lymphknoten im Unterhautfettgewebe freipräpariert und mit einer Pinzette entnommen. Anschließend erfolgte ein zweischichtiger Wundverschluss mit resorbierbarem Nahtmaterial (Malin violett, 5-0, Fa Catgut, Markneukirchen). Eine Woche nach der OP wurden die Tiere einer Bestrahlung in der Leistengegend mit einer Einzeldosis von 15 Gray (Gy) unterzogen. Hierzu wurden die narkotisierten Tiere auf einer Platte in Rückenlage fixiert und in einem 6MV-Photonenfeld durch einen Primus Linear-Beschleuniger (Siemens Healthcare, Erlangen) bestrahlt. Am Tag nach der Bestrahlung wurden die Tiere erneut operiert. Die oberflächlichen Lymphknoten der linken Leistengegend wurden wie beschrieben entnommen und anschließend in Fragmente zerteilt. Je nach Größe der entfernten Lymphknoten wurden sie halbiert oder einer bzw. beide Pole wurden entfernt, so dass einzelne Fragmente eine Größe von 3mm hatten. Diese Fragmente wurden nun in die rechte Leistengegend transplantiert. Die Transplantation erfolgte in das am Vortag bestrahlte Gebiet. Hierzu wurde das Unterhautfettgewebe freipräpariert und die Fragmente mit einem nicht resorbierbaren Faden (Prolene, 5-0, Ethicon GmbH, Norderstedt) festgenäht um ein

Wandern der Regenerate zu verhindern. Im Anschluss an die zweite OP wurden die Tiere in zwei Gruppen unterteilt. Gruppe A wurde nicht weiter behandelt und Gruppe B wurde an drei Tagen nach der Transplantation VEGF-C (Merck KGaA, Darmstadt) injiziert. Dafür wurden 6,67µg VEGF-C in 150µl PBS gelöst und intradermal über die Transplantate injiziert. Die Behandlung erfolgte an Tag eins, zwei und fünf nach der Transplantation.

30 Tage nach der Transplantation wurden die Experimente beendet und der Erfolg der Transplantation überprüft. Zunächst wurden die Tiere mit Ketamin und Medetomin in Narkose gelegt(s.o.). Anschließend wurden die Transplantate auf ihren Anschluss an die Lymphkollektoren des Beines untersucht. Dafür wurden intrakutan in den medialen Oberschenkelbereich 0,2 ml Patentblau (Patentblau V, Gerbet GmbH, Sulzbach) injiziert. Nach der Injektion wurden die Tiere in Rückenlage gelegt und die Hinterbeine für 60 Sekunden Streck- und Beugebewegungen unterzogen, um den Weitertransport des Farbstoffes zu ermöglichen. Anschließend wurden die Tiere mittels zervikaler Dislokation getötet. Die Haut über dem Transplantationsort wurde eröffnet und die Regenerate zunächst auf ihre Färbung hin untersucht. Blau gefärbte Regenerate wurden als „das Bein drainierend“ eingestuft, nicht angefärbte Regenerate als „nicht drainierend“. Anschließend wurde der nicht resorbierbare Faden entfernt und die Regenerate entnommen und in flüssigem Stickstoff eingefroren. Gefrorene Blöcke wurden mit einer Schichtdicke von 5µm geschnitten und zunächst mit Hämatoxylin-Eosin gefärbt. Es folgte eine lichtmikroskopische Untersuchung der Präparate. Bei dieser wurden nekrotische Lymphknotenfragmente identifiziert und nicht weiter gefärbt, während potentiell regenerierte Präparate einer Immunfluoreszenzfärbung unterzogen wurden. Primärantikörper gegen B- (BM4013, mouse monoclonal, Acris Antikörper, Herford) und T-Zellen (R73, mouse monoclonal, AbD serotec, Düsseldorf), Lymphendothelien (LYVE-1, rabbit monoclonal, RELIA tech GmbH, Wolfenbüttel) und Blutgefäßendothelien (HIS 52, mouse monoclonal, Abcam, Cambridge, USA) kamen zum Einsatz. Fluoreszierende Sekundärantikörper waren FITC (R73 FITC, mouse monoclonal, AbD Serotec, Düsseldorf) und Cy3 (Cy TM 3-conjugated Affinipure goat anti rabbit IgG, Dianove GmbH, Hamburg). Bei der fluoreszenzmikroskopischen Untersuchung zeigten regenerierte Transplantate periphere

B-Zell-Follikel, zentrale T-Zell-Areale sowie die Anwesenheit von Lymphsinus und hoch endothelialen Venolen. Wurde dies nicht erfüllt, wurden die Transplantate als „nicht regeneriert“ eingestuft. Die statistische Auswertung der makroskopischen Untersuchung nach Injektion von Patentblau erfolgte durch den Test nach Fisher und die Auswertung der mikroskopischen Untersuchung mittels des Chi²-Tests.

Im zweiten Teil der Studie wurden 12 weiblichen Tieren die Inguinal- und Popliteallymphknoten der rechten Körperhälfte entfernt und die Tiere nach einer Woche einer Bestrahlung mit einer Dosis von 15 Gy unterzogen. Eine Translantation erfolgte nicht. Vier Wochen nach der Bestrahlung wurden die Tiere magnetresonanztomographisch untersucht. Es stand ein 7 Tesla Bruker Pharmascan 70/16 (Bruker Biospin, Ettlingen, Deutschland) Magnetresonanztomograph zur Verfügung. Die Tiere wurden in Narkose gelegt (Isofluran, Baxter Deutschland GmbH) und je zwei Tiere wurden in einer speziellen Röhre fixiert. Die Tiere lagen mit den Köpfen voneinander entfernt, so dass die Beckengliedmaßen übereinander gelagert werden und so zwei Tiere zeitgleich untersucht werden konnten. Die Narkose wurde mit Isofluran über spezielle Masken an den Enden des Rohres während der Untersuchung aufrecht gehalten. Die Tiere wurden über Wärmematten warm gehalten und Atmung, Herzfrequenz und Körpertemperatur während der Messungen im MRT überwacht (Small Animal Monitoring System, Model 1025, SA Instruments, New York, USA). Es erfolgte eine Untersuchung mit T2-gewichteter sowie diffusionsgewichteter Bildgebung. Nach der Untersuchung wurden die Tiere durch Genickbruch getötet.

Die Bilder wurden mit der Bruker Software Paravison 5.0 erzeugt und in das Format DICOM umgewandelt. Die diffusionsgewichteten Bilder wurden auf freie Flüssigkeit unter der Haut der Hinterläufe der Tiere untersucht, welche als Ödem eingeordnet wurde. Quantifiziert wurde dieses Ödem mittels der T2-gewichteten Aufnahmen und dem frei erhältlichen Programm ITK-Snap 2.0 für Windows XP. Hierzu wurde das Schnittbild, welches den Gelenkspalt des Kniegelenkes darstellt identifiziert und die Quantifizierung auf diesem gestartet. ITK-Snap berechnete Bereiche mit gleicher Bildintensität ab diesem Startpunkt in drei Dimensionen an aufeinander folgenden Bildern und somit das Volumen der freien Flüssigkeit unter der Haut. Volumen der rechten und der linken Gliedmaße wurden anschließend miteinander verglichen.

Zur biometrischen Absicherung erfolgte ein verbundener t-Test mit den Gesamtvolumina behandelter und nicht behandelter Gliedmaßen.

4. CHAPTER 1: Improved regeneration of autologous transplanted lymph node fragments by VEGF-C treatment

4.1 Abstract

Secondary lymphedema is a common complication after removal of lymph nodes in combination with radiation therapy in the treatment of breast cancer, cervical cancer and melanomas. Only symptomatic therapies are available at the moment and lymphedema is for most patients a lifelong condition involving psychological and physical disabilities. Animal models exist to study the pathophysiology of lymphedema but not to study surgical treatments. The aim of this study was to show that regeneration of autologous transplanted lymph node fragments is possible in rats that were irradiated previously locally in the groin and to examine the effects of VEGF-C injections on the rate of regeneration of transplanted lymph nodes. In all of the animals inguinal and popliteal lymph nodes and adjacent lymphatic vessels were unilaterally removed and the inguinal region irradiated by a single dose of 15 Gy. Afterwards lymph node fragments were transplanted subcutaneously in the irradiated region. Half of the animals were treated by local VEGF-C injections after transplantation. Four weeks after transplantation, drainage of the leg was tested by injection of blue dye and the transplanted fragments were removed and examined immunohistologically.

We could show that regeneration of autologous transplanted lymph node fragments is possible in areas treated with radiotherapy in the rat. We also documented that transplants can achieve a connection to the lymphatic collectors of the leg. The outcome of regeneration can be improved by injection of VEGF-C in the transplantation area.

Thus, lymph node fragment regeneration, although still experimental, may be relevant for lymphedema prevention and therapy.

4.2 Introduction

Effective lymphatic transport is of particular importance in the balance of fluids in the body. Lymph nodes are not only relevant for immune reactions but also reabsorb lymphatic fluids in their blood capillaries after filtering them (5). Various factors play a role in improving lymphatic transport, for example muscular activity, breathing movements, body position and the integrity of the lymphatic capillaries and lymphatic vessels. In most tissues the lymphatic vessels are the only route of fluid reabsorption from the interstitial space, and efferent capillaries and venules do not perform significant absorption. Exceptions to this rule are the gut and the lymph nodes themselves (45).

Impairment of lymphatic function leading to congestion of extracellular fluids and accumulation of macromolecules and cells in the interstitium is called lymphedema.

Lymphedema can have different causes. Primary edemas are hereditary or idiopathic, for example caused by gene mutations, e.g. Milroy's disease with a gene mutation at the VEGF-R3 (6). Secondary lymphedema can result from severe bacterial infections, but also from parasitic infections such as filariasis (46). Other causes are trauma, surgery and/or radiotherapy. Oncologic surgery with lymphadenectomy and/or radiation have improved survival rates of affected patients but often lead to secondary lymphedemas of the extremities. Up to 30% of breast cancer survivors develop a lymphedema of the ipsilateral arm after the above mentioned procedures. Incidence of lymphedema after lymphadenectomy in the therapy of cervical cancer or melanoma of the extremities is about 20% (for review see 13).

Avraham et al. (44) recently showed in a mouse model that in addition to the interruption of lymphatic vessels caused by lymphadenectomy, radiation, as in the therapy of breast cancer, causes a loss of dermal lymphatic vessels promoting the development of lymphedema after cancer therapy.

Cancer survivors with lymphedema are often confronted with a major reduction of life quality. The psychological burden, e.g. annoyance, frustration and a negative body image, is often accompanied by physical consequences such as acute inflammatory

episodes, the presence of pain, reduced skin quality and mobility of the affected extremity. Also high therapy costs have been documented (15,16).

Presently only palliative therapies are available and lymphedema is a lifelong condition for most patients. Many surgical methods with curative aims have been proposed but no long lasting effective methods have been established. It has recently been summarized that adequate animal models to study lymphedema development and treatment are missing, although there is an urgent need for such models (25).

The aim of avascular subcutaneous lymph node transplantation is to improve fluid transport in the affected extremity by inducing regeneration of adjacent lymphatic vessels. It had been documented that regeneration of avascular autotransplanted lymph nodes is possible in the pig (33, 47), the rat (35) and in sheep (23). The effects of a fragmentation of the lymph nodes before transplantation and stimulation of regeneration using platelet rich plasma were analyzed in recent studies (33,35), which showed that lymph node fragments are able to regenerate to lymph nodes in a pig model and in the rat.

VEGF-C is an important growth factor in lymphangiogenesis (6, 34, 48). Tammela et al. (28) demonstrated in a mouse model improved maturation of lymphatics and improved outcome of lymph node transplantation after growth factor therapy. VEGF-C as a well characterized growth factor can better be monitored in contrast to platelet rich plasma.

The aim of the present study was to examine whether regeneration of lymph node transplants also occurs in previously operated and irradiated subcutaneous tissue, and how regeneration rates respond to VEGF-C therapy.

4.3 Material and methods

The experimental procedure had been approved by the local authorities (no. 33.9-42502-04-07/1420). Anesthesia was performed using intraperitoneal ketamine (90mg/kg; Albrecht GmbH, Aulendorf, Germany) and medetomidine hydrochloride

(0.25mg/kg; Pfizer GmbH, Karlsruhe, Germany). Postoperative analgesia was performed with Carprofen (2.5mg/kg s.c. Rimadyl, Pfizer GmbH) for three days after intervention.

The study population consisted of 41 female Lewis rats (approximately 200g) divided into two groups (Fig. 1). Both groups (A and B) were first subjected to a surgical extirpation of the superficial inguinal lymph nodes, popliteal lymph nodes and any visible adjacent lymphatic vessels of the right hind leg. One week after surgery the animals were subjected to radiation of the right groin. For this purpose they were anesthetized and fixed in a supine position. They were irradiated with 6MV photons by a Primus Linear Accelerator (Siemens Healthcare, Erlangen, Germany) with a single dose of 15 Gy (Fig. 2). One day after radiation the animals underwent a second operation. Superficial inguinal lymph nodes of the side were excised and afterwards, depending on the size of the removed lymph node, fragmented (Fig. 3). Fragments were transplanted in the irradiated region of the right groin and fixed in the subcutaneous adipose tissue using non absorbable suture (Prolene, 5-0, Ethicon GmbH, Norderstedt, Germany).

Animals in group A were left to heal. Animals of group B (therapy group) were treated with VEGF-C three times after lymph node transplantation. For this 6.67 µg VEGF-C dissolved in 150µl PBS was injected each time into the skin next to the transplanted fragments on the first, second and fifth postoperative day (Fig. 1).

Thirty days after lymph node fragment transplantation a dynamic study of lymphatic function was performed by injecting small particle blue dye (Patentblau V, Gerbet GmbH, Sulzbach, Germany) intradermally in the drainage region of the inguinal lymph nodes on the medial side of the thigh under anesthesia. To improve transport of blue dye to the transplants, flexion and extension movements of the hind leg were performed for sixty seconds. Afterwards the skin was incised and the connections and staining of the transplanted lymph node recorded. After sacrifice by cervical dislocation the transplanted area was identified by the nonabsorbable suture, harvested and prepared for histological analysis. Tissue samples were immediately frozen in liquid nitrogen. Frozen blocks were sectioned at 5µm. To evaluate the general structure of the transplant the sections were stained with hematoxylin-eosin. Immunofluo-

rescent staining was performed using primary antibodies against B-lymphocytes (BM4013, mouse monoclonal, Acris antibodies, Herford, Germany), T-lymphocytes (R73, mouse monoclonal, AbD serotec, Düsseldorf, Germany), LYVE-1 (rabbit monoclonal, RELIA tech GmbH, Wolfenbüttel, Germany) and high endothelial venules (HIS 52, mouse monoclonal, Abcam, Cambridge, USA). Immunofluorescent secondary antibodies used FITC (R73 FITC, mouse monoclonal, AbD Serotec, Düsseldorf, Germany) or Cy 3 (Cy TM 3-conjugated AffiniPure Goat Anti-Rabbit IgG, Dianove GmbH, Hamburg, Germany).
Depending on the B- and T-cell distribution and the presence of lymphatics and high endothelial venules, lymph node transplants were classified as necrotic or regenerated.

4.4 Results

Macroscopy
Intradermal injection of blue dye on the medial side of the thigh permitted visualization of superficial lymphatic vessels of the upper leg and inguinal region. Transplants connected with the superficial lymphatic vessels of the leg were stained blue (Fig. 4). In group A two of 13 regenerated transplants (15%) were connected to lymphatics of the leg. In group B five of 14 regenerated transplants (36%) had achieved a connection to the lymphatic drainage of the leg (Fig. 5).

Histological examination
Histological examination of the HE-stained transplants permitted a classification as necrotic or possibly organized (Fig. 6). Possibly organized transplants underwent immunofluorescent examination. Reorganized lymph node transplants showed peripheral B-cell follicles and central T-cell areas (Fig. 7), LYVE-1 positive cells in the area of the sinus (Fig. 8) and high endothelial venules were distributed in the transplant (Fig. 9).

In group A the animals underwent an excision of the lymph nodes and lymphatic vessels of the right hind leg, a radiation of the right groin and a transplantation of intact lymph node fragments from the left side in the region of the radiation. In this group 13 out of 22 animals (59%) showed transplants with a histological pattern of regenerated lymph nodes. Animals of group B were treated in the same way and additionally VEGF-C was injected intracutaneously in the area of the transplants three times after transplantation. In this group 14 out of 19 animals (74%) showed regenerated lymph nodes (Fig. 5).

4.5 Discussion

Lymph node dissection and radiotherapy in the treatment of cancer are two major factors potentially causing lymphedema by impairment of lymph drainage.

In the present study we reproduced a condition in the rat's right hindleg similar to the one present in cancer patients after treatment by radiotherapy and removal of the lymph nodes.

Although loss of dermal lymphatic function caused by radiotherapy is described (44) we showed that regeneration of avascular autotransplanted lymph node fragments is possible in previously irradiated regions. We exposed the rats to a single dose of radiation higher than that commonly used in human radiotherapy, so lymph node fragment regeneration in patients ought to be possible. Lymphedema after cancer therapy is a chronic and progressive disease that is aggravated by fibrosis. Fibrosis is described by Avraham et al. as a key inhibitor of lymphatic regeneration (49). In the present study removal of the lymph nodes was followed by radiation therapy and transplantation one week later so that no chronic stage of lymphedema had developed. Regeneration of lymph node fragments in a chronic stage of the disease has to be tested in future experiments.

In our experiments young Lewis rats (approximately 200g) were used. Human lymph nodes undergo histoarchitectural changes with age (50) such as loss of lymphocytes and HEVs as well as increase of fibrosis and lipomatosis. Most breast cancer pa-

tients developing lymphedema are older (51), Pezner described an incidence of lymphedema after breast cancer therapy of 25% in patients older than 60 years and an incidence of 7% in younger patients (51). Thus, the effects of aging on lymph node regeneration will be important aspects for following studies.

Hadamitzky et al. documented an improvement in the regeneration of lymph node fragments after transplantation using platelet rich plasma (35). Platelets can be seen as a pool of growth factors. Among numerous different factors some of the most potent angiogenic and lymphangiogenic growth factors such as VEGF- C are present. Tammela et al. showed the positive effect of VEGF-C on maturation and regeneration of lymphatics in their mouse model (28). Our results underline the results published in these studies. In the present study an increase of regeneration in transplanted lymph node fragments and an improved connection to the lymphatic drainage of the leg are documented. VEGF-C as a growth factor produced under standardized techniques has an advantage over platelet rich plasma, which would have to be produced individually in each hospital.

Macroscopic examination of the rats showed an improvement in the number of transplants connected to collectors of the leg in the animal treated with VEGF-C. However, in growth factor treated animals only 36% of the regenerated lymph nodes showed a connection to the hind leg regions originally drained by the removed inguinal lymph node. Nevertheless, 74% of the transplants showed immunohistological signs of regeneration, e.g. B- and T-cell interfaces, correct distribution of these cells in the proper lymph node compartments, and presence of HEVs and functional sinuses. These features are indirect signs of lymph node function and connection to local lymphatics. Assuming that superficial drainage in our rat model was totally destroyed by previous surgery and radiation, presence of local drainage seems a promising tool for future therapy, since radiation leads to a loss of dermal lymphatic vessels (44). Regeneration of lymphatic vessels in irradiated regions seems to need longer than in non-treated areas. It may take longer than four weeks for these new vessels to connect to leg collectors and take part in lymphatic limb filtration.

It is open to discussion whether transplantation of lymph node fragments into a region that is not impaired by radiotherapy could improve the outcome of the connec-

tion to the drainage region of the leg. In this model a more distal transplantation site might be an alternative. If transplants become connected to the lymphatics of the leg and start draining the region the original lymph node drained, it would not matter where the transplantation took place.

After examination of the regeneration of transplanted fragments, the effects on the drainage of the extremity have to be tested. Histological and macroscopic examinations are the first indicators whether transplantation may be used as prevention or therapy for lymphedema. Whether the transplants are able to drain the extremity and lower the volume of the edema has to be shown in an edema model with quantification of the volumes in the extremities.

In conclusion, the results shown in this Lewis rat model support the hypothesis that a combination of surgical transplantation and the administration of VEGF-C constitute a possible way to stimulate regeneration of lymphatics after cancer related dissection of the lymph nodes, possibly preventing cancer-related lymphedema.

4.6 Figures

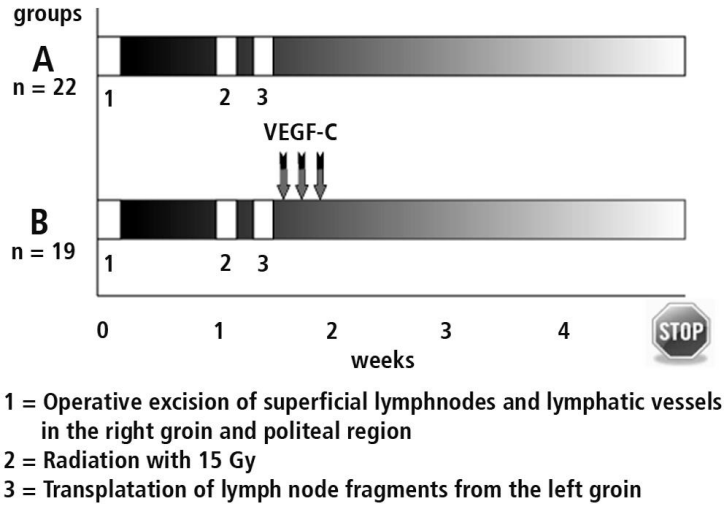

Figure 1: Time schedule of the experiments.

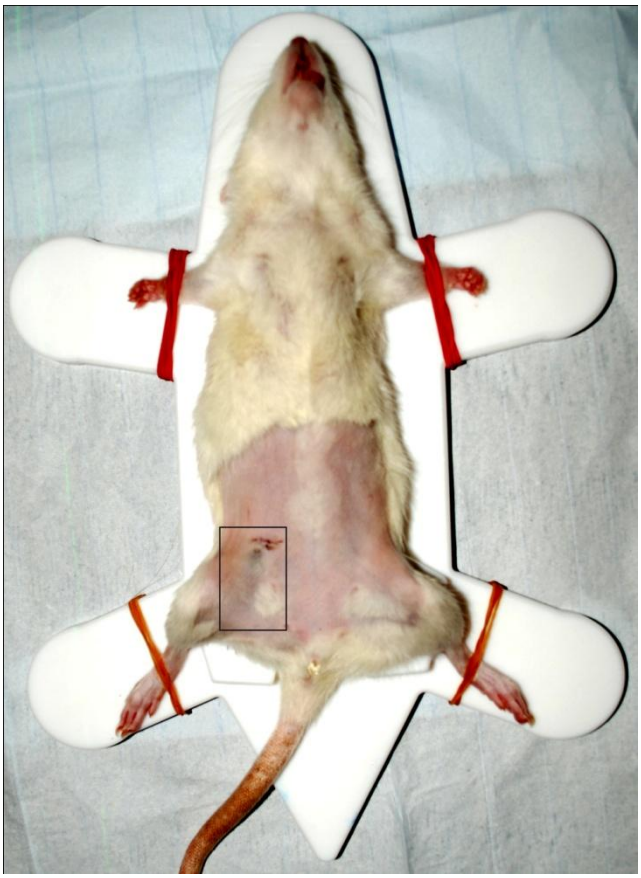

Figure 2: Position of the rat for radiotherapy and irradiated area in the groin (box).

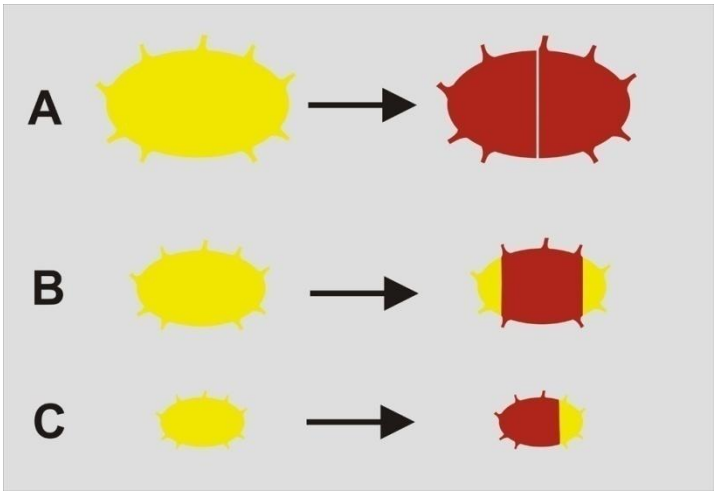

Figure 3: Scheme of lymph node fragmentation: Transplanted fragments (red) had a diameter of 3mm. Depending on the size of the lymph nodes they were cut in half (A) or both poles (B) or one pole (C) was cut off.

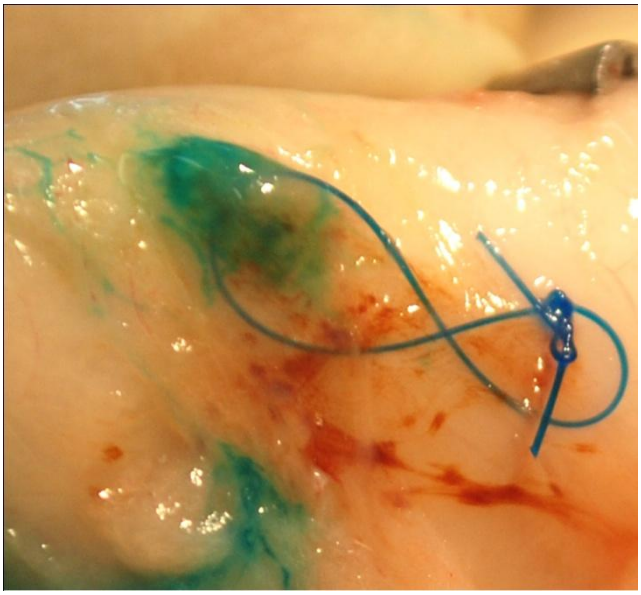

Figure 4: Blue stained lymph node fragments after peripheral injection of dye. Fragments are marked by non-absorbable suture.

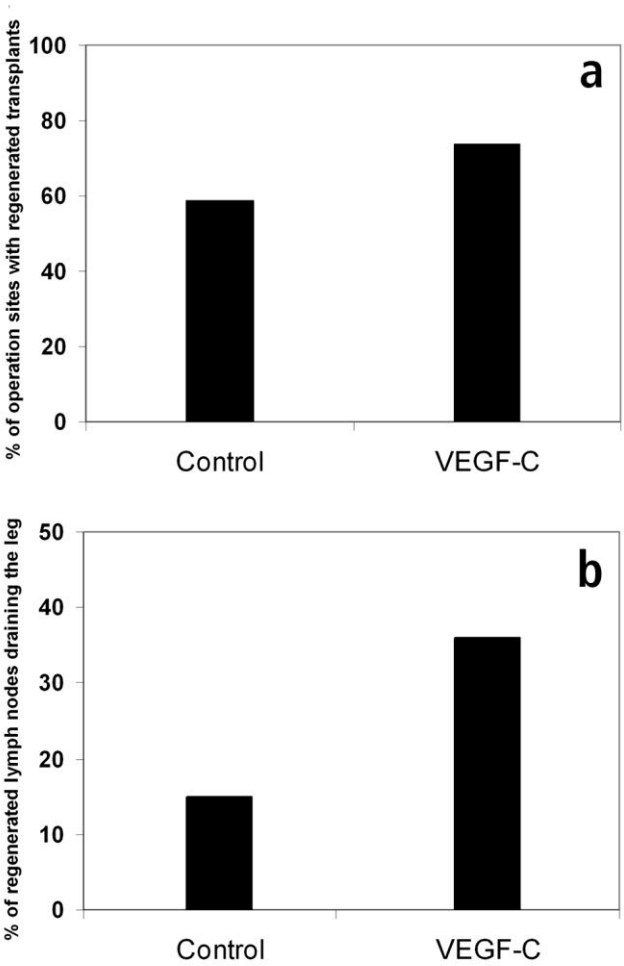

Figure 5: Rats treated with VEGF-C show a higher rate of regeneration and improved drainage of the leg.

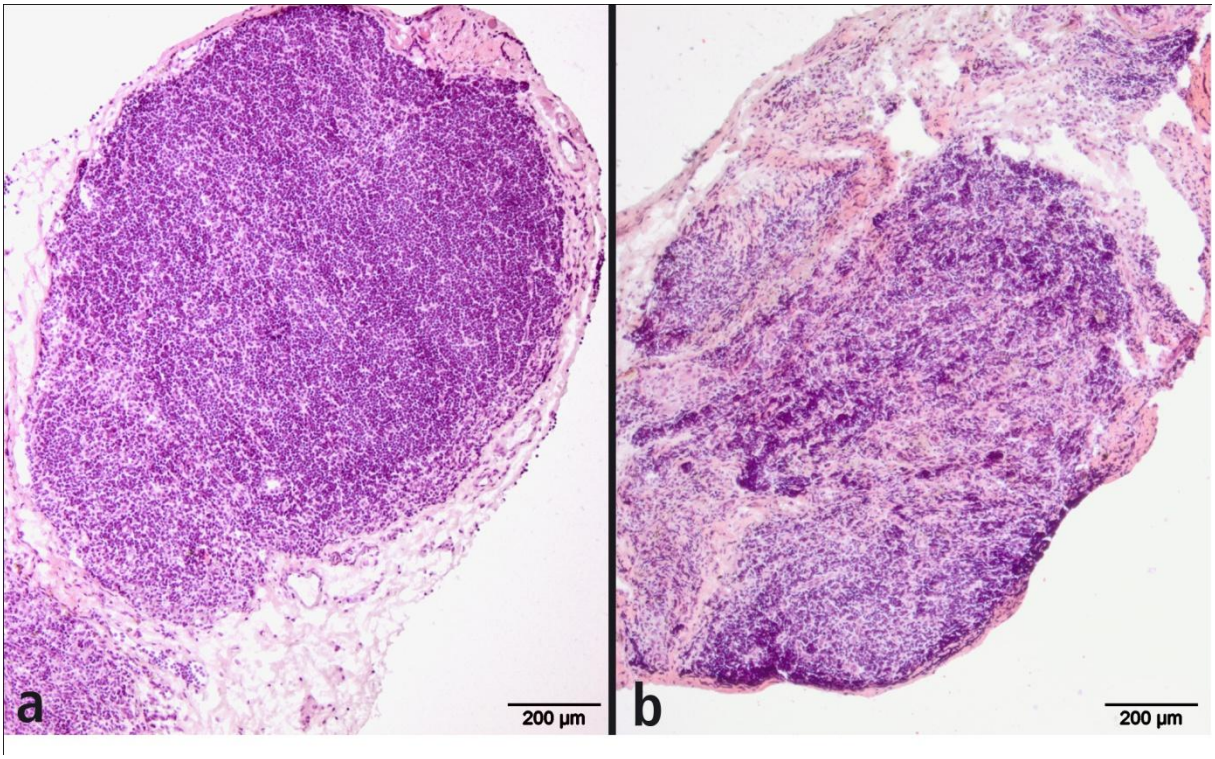

Figure 6: Hematoxilin-eosin staining (magnification: 5x) of a regenerated (a) and necrotic fragment (b). (Note the segmented lymph node cell populations as a sign of contact with local lymphatic vessels)

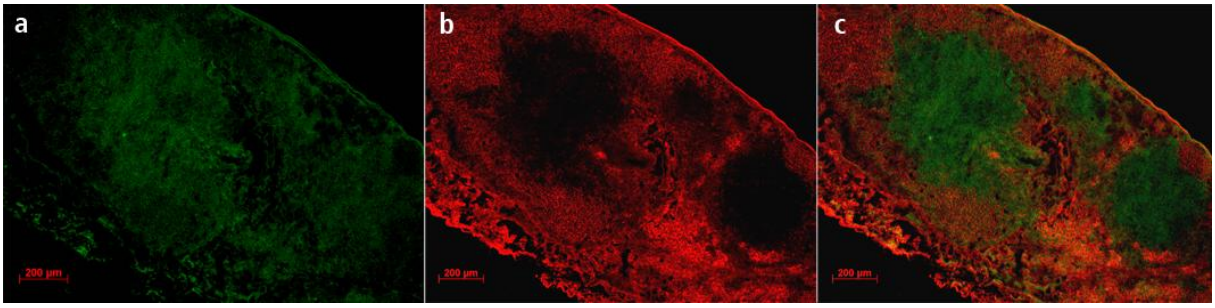

Figure 7: Transplant stained with primary antibodies against T- and B-cells. Immunofluorescent antibodies used FITC against T-cells and Cy3 against B-cells were used. Regenerated lymph nodes present a central T-cell area (a) and B-cell follicles in the cortex of the node (b). Merged illustration (c).

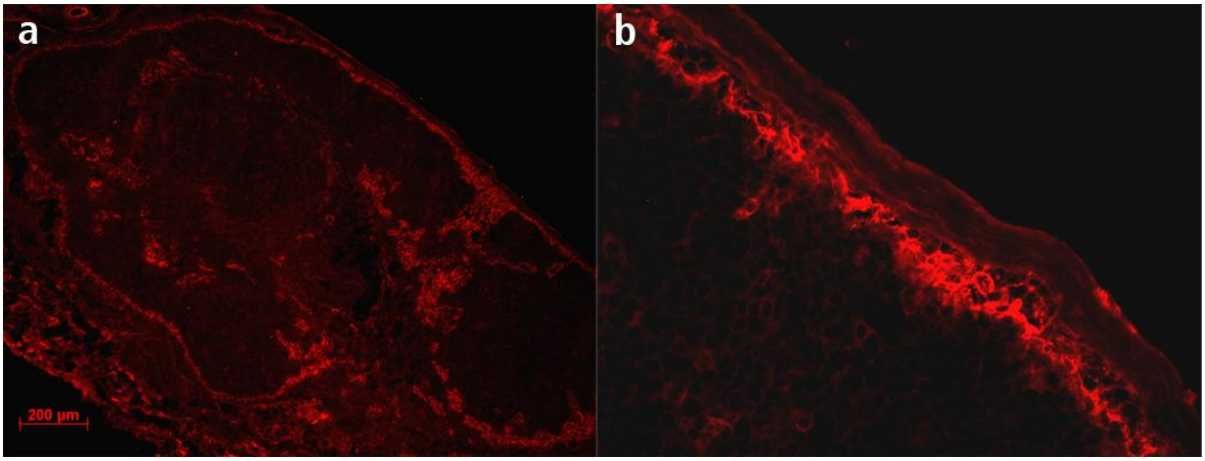

Figure 8: Staining using antibodies against LYVE-1, lymphatic endothelium in the sinus of reorganized lymph nodes is visible. (Magnification: 5x (a), 40x (b))

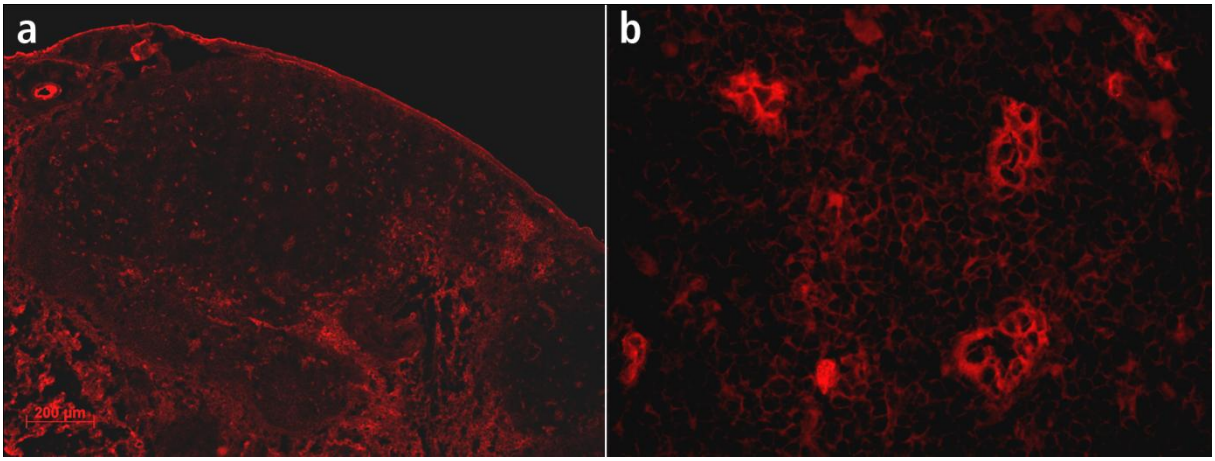

Figure 9: Staining using antibodies against endothelial cells. High endothelial venules are distributed within the transplants. (Magnification: 5x (a), 40x (b))

5. CHAPTER 2: Quantification of lymphedema in a rat model by 3D-active contour segmentation using Magnetic Resonance Imaging

5.1 Abstract

Secondary lymphedema is a common complication after lymph node excision and radiotherapy in cancer therapy. Therapy of the lymphedema is limited to symptomatic treatment. Adequate animal models to test potential surgical therapies are needed.
The aim of this study was to induce a tissue environment in the hind leg of the rat similar to the one found in operated and irradiated patients. Quantification of edematous swelling was performed by an automatic 3D-contour segmentation (ITK- Snap) on magnetic resonance images. Swelling was induced by excision of superficial inguinal and popliteal lymph nodes and adjacent lymphatic vessels, followed by radiotherapy of the right groin with a single dose of 15 Gray (Gy). Four weeks after irradiation the animals were examined by magnetic resonance imaging (MRI). Fluid volumes around the joint line of the knee were calculated on T2-weighted images.
We documented a significantly higher volume of fluid in the legs following excision of lymph nodes and lymphatic vessels combined with radiotherapy than in control legs.

5.2 Introduction

The lymphatic system is the major route of fluid absorption in the extremities (45) (5). Numerous factors are responsible for an effective lymphatic transport, e.g. capillary filtration, muscular activity, breathing movements, body position and the integrity of lymphatic capillaries and lymphatic vessels.
Impairment of the lymphatic drainage leads to fluid congestion and accumulation of macromolecules and cells in the interstitium causing lymphedema. Primary lymphedema is rare, caused by hereditary or idiopathic factors, e.g. Milroy's disease which is caused by a gene mutation in the VEGF-R3 (6). Secondary lymphedema can result

from bacterial or parasitical infections such as filariosis (46) or traumas, but in industrial countries it is often a consequence of lymph node resection and/ or radiation in cancer therapy. The incidence of secondary lymphedema after breast cancer treatment is about 30% and after lymphadenectomy in the therapy of cervical cancer or melanoma of the extremities about 20% (13).

Lymphedema is usually a lifelong condition. Therapy approaches are mainly palliative, consisting of regular manual lymph drainage, use of compression garments and in some cases intermittent pump therapy. Surgical techniques with curative aims have been proposed, but long lasting effects have not been achieved.

To establish new surgical techniques such as avascular lymph node transplantation, there is a need for adequate animal models to quantify lymphedema and the effects of different treatment modalities. Hadamitzky et al summarized available models (25). Models for secondary lymphedema have been established in the mouse's tail (22) and the rabbit's ear (21). These models are helpful for molecular studies but they are unsuitable for clinical settings. A combination of radiotherapy and excision of lymph nodes and lymphatic vessels is suitable to induce lymphedema in rodents (52,53) and dogs (24). In these publications single doses of 30 and 45 Gy in rats and 12 Gy in dogs are described to induce lymphedema.

In previous studies we analyzed several single doses in radiotherapy and different timing of experiments. Radiotherapy followed by excision of the lymph nodes and vessels leads to hemorrhages during surgery and higher complication rates in wound healing. As randomized examinations of single dose doses of 12, 15 and 18 Gy did not lead to significant differences, a single dose of 15 Gy was chosen for this study.

Quantification of edema in in vivo models in small animals such as the rat is difficult. In human clinical studies water displacement, perometer measurements and circumference-based techniques have been proposed as suitable techniques (26,54). In the mouse tail model, serial water displacement analysis lead to high variability in measurements within the same tail (27), perometers are not available for experiments with rodents, and circumference-based measurements were also highly variable. Digital photography has been used as a reproducible method to analyze edema volumes in the mouse tail (27).

Tammela et al. recently published an edema model in the front limb of the mouse. After excision of axillary lymph nodes they demonstrated swelling in the subcutaneous space in T2-weighted MR-images (28). Slices showing the paw were examined for swelling that was determined by hand on each slice and added up for quantification. Imaging of lymphedema by T2-weighted MRI has also been documented in human studies (29) as a suitable method. Area quantification of different regions in the brain by a user-guided-3D segmentation on MRI-pictures with an open source medical imaging segmentation tool for ITK-Snap (http://www.itksnap.org) is an often described and successfully implemented tool (30-32).

Our previous studies focused on the regeneration of avascular transplanted lymph nodes as a surgical approach to prevent or treat lymphedema. In healthy rats avascular transplanted lymph node fragments are able to regenerate to lymph nodes. Regeneration can be improved by Platelet Rich Plasma (50) and VEGF-C (submitted). To examine the effects of a successful transplantation on the extent of edema a lymphedema model is necessary.

Therefore, the aim of the present study was to establish a technique to quantify edema in the rat's hindleg, to study in future investigations the effects of avascular transplanted lymph node fragments on the volume of lymphedema, and to improve quantification of edema volumes on MRI-pictures using an automatic segmentation tool.

5.3 Material and methods

The experimental procedure was reviewed and authorized by the local authorities (no. 33.9-42502-04-07/1420).

The study population comprised 12 female Lewis rats (approximately 200g). Full anesthesia was performed using Isoflurane (Baxter Deutschland GmbH, Unterschleißheim, Germany). Postoperative analgesia was maintained by application of Carprofen (2.5mg/ kg s.c. Rimadyl, Pfizer GmbH, Karlsruhe, Germany) for three days after intervention.

All animals were first subjected to an extirpation of the superficial inguinal lymph nodes, the popliteal lymph nodes and adjacent lymphatic vessels of the right hindleg under visual control. One week after surgery the animals were irradiated in the right groin with 6 MV photons by a Primus Linear Accelerator (Siemens Healthcare, Erlangen, Germany) with a single dose of 15 Gray (Gy). For this the animals were fixed in a supine position on a purpose-built board with an elevation dorsal to the hip to obtain a plane surface in the groin for radiation (Figure 10). Full anesthesia was performed by intraperitoneal injection of ketamine (90mg/kg; Albrecht GmbH, Aulendorf, Germany) and medetotomine hydrochloride (0.25mg/kg; Pfizer GmbH).

Four weeks after radiotherapy the animals were examined by MRI. This was performed on a 7T Bruker Pharmascan 70/16 (Bruker Biospin, Ettlingen, Germany), with a 16 cm horizontal bore magnet and a 9 cm (inner diameter) shielded gradient, 1H-resonance-frequency of 300 MHz and a maximum gradient strength of 300mT/m. For data acquisition and immediate image processing Bruker software Paravision 5.0 was used. A rat whole body resonator (72mm linear volume resonator/ transmission coil) was employed as a transmitter and receiver coil (FOV 6x7cm). Axial multislice T2 weighted RARE images (repetition time TR=5500ms, echo time TE=40ms, FA=180) and diffusion weighted images (TR=4000ms, TE=27ms, FA=90) were acquired.

A purpose-built device to hold two animals (Figure 11) with masks for gas anesthesia (Isoflurane, Baxter Deutschland GmbH), temperature controlled warming blankets and Small Animal Monitoring System (Model 1025; SA Instruments, New York, USA) equipped for monitoring the respiration rate, ECG and temperature as well as ECG and respiration triggering was used.

T2-weighted scans are of basic type. Similar the T1-weighted scans, fat is differentiated from water -but in this case fat shows darker, and water lighter. Those scans are therefore particularly well suited to imaging edema.

After the examinations the animals were sacrificed by cervical dislocation.

The images were converted to DICOM. The DICOMs were analyzed by comparing T2-weighted and diffusion-weighted images to identify the region of free fluid under the skin.

Beginning points for the quantification were marked on the slice showing the joint line of the knee as an anatomical landmark. Subcutaneous fluid accumulation in three dimensions around the knee was calculated by using ITK-Snap 2.0 for Windows XP. Levels of the right (operated and irradiated) and left (healthy) hindleg were compared (Figure 12).

5.4 Results

Macroscopic inspection of the legs did not show differences between operated and irradiated legs and controls.

MR-images were analyzed in eight of 12 animals after excision of lymphatic vessels and lymph nodes of the right hindleg and the volume of fluid underneath the skin was calculated. Four animals could not be analyzed. In two of them chemical shift artefacts interfered with the region of interest and in two animals the region of the knee was not completely shown due to poor animal positioning. Volumes of eight evaluated animals are shown in Figure 13. Seven of them show a higher volume of fluid under the skin of the right (treated) leg. In total the higher volume in the right leg is significant.

5.5 Discussion

Animal models to study surgical techniques for the prevention and therapy of secondary lymphedema are rare, and quantification of edema volumes in rodents is difficult and rarely documented adequately. The latter leads to highly variable and not reproducible data.

In the present study we successfully measured the subcutaneous swelling of the rat's hindlegs after removal of the lymphatic vessels and lymph nodes of the leg and radiotherapy by MRI. Macroscopic inspection of the legs did not show differences between healthy and treated legs. On MR-images a higher fluid accumulation in T2- weighted images was documented under the skin of the treated rats.

ITK-snap was used to quantify fluid accumulation in this study. In analogy to the procedure in neurological studies the area of edema was determined and the program calculated the region with equal intensity around the knee joint.

In seven of eight animals the volume of swelling under the skin was higher in the treated leg measured by segmentation of MR-images. A statistically significant increase of volume was demonstrated. Thus, lymph node excision and radiotherapy are suitable to induce lymphedema in rats.

Avraham et al. irradiated mouse tails with a single dose of 15 or 30Gy (44). Four weeks after radiotherapy they documented an increase of tail volume in both groups. At 12 weeks after radiation the volume showed no difference to control animals. In the present study rats were sacrificed four weeks after radiotherapy for volume calculation. Whether it is possible to use our model to induce a stable lymphedema for longer than four weeks, with the signs of chronic edema characterized by tissue swelling and fibrosis of the skin, has to be tested in future experiments.

Histological and functional examinations of the extremity's skin can be used to underline the diagnosis of lymphedema in future trials. Lymphedema results from reduced transport of lymphatic loads. This can be shown by lymphoscintigraphy or injection of fluorescent agents as well as in contrast studies in the MRI by injection of gadolinium (29).

Radiotherapy results in a loss of dermal lymphatic vessels and promotes the development of scar tissue in Avraham's studies on mouse tails (44). The effects of radiation on the rat's skin and dermal lymphatic vessels in the groin could also be examined in future investigations.

We showed a statistically significant increase of total volume in the treated leg. Nevertheless, the model can be improved, as the detected volume was subclinical. Two animals were emitted from the calculation because of their position in the MRI. The

rat's legs have to be fixed in exactly the same manner in future trials so that all animals can be analyzed. In the present study only levels of swelling around the knee were determined. Swelling in the paw was not taken into account. Tammela and colleagues (28) calculated swelling in the paw in a model in the front extremity of mice. Total leg volumes have not been calculated on MR images in the literature as far as we know. Different starting points for calculation with ITK-Snap, however, could make this quantification possible.

In our experiments we used young Lewis rats with a weight of approximately 200g. In patients secondary lymphedema often occurs in older age groups (55), and older animals might develop a more obvious swelling of the legs.

Avraham and colleagues recently demonstrated four weeks after radiotherapy an increase of tail volume of 15% in animals radiated with a single dose of 15 Gy. Animals irradiated with 30Gy demonstrated an increase of 25%. Other studies on edema models in rodents demonstrate the development of reliable edema in the extremity after radiotherapy with a single dose of 45 Gy (53)(52). Thus a higher dose in radiotherapy might improve the outcome of experiments in future.

After establishment of an edema model in the rat's hindleg the effects of autologous transplanted lymph node fragments on edema volume could be tested.

In conclusion, diffusion- and T2- weighted MRI is suitable to show the subclinical fluid accumulation under the skin of rats, and ITK- Snap is useful to calculate the volume of subcutaneous swelling. Lymph node dissection followed by radiotherapy with a single dose of 15Gy leads to a statistically significant increase of subcutaneous swelling.

5.6 Figures

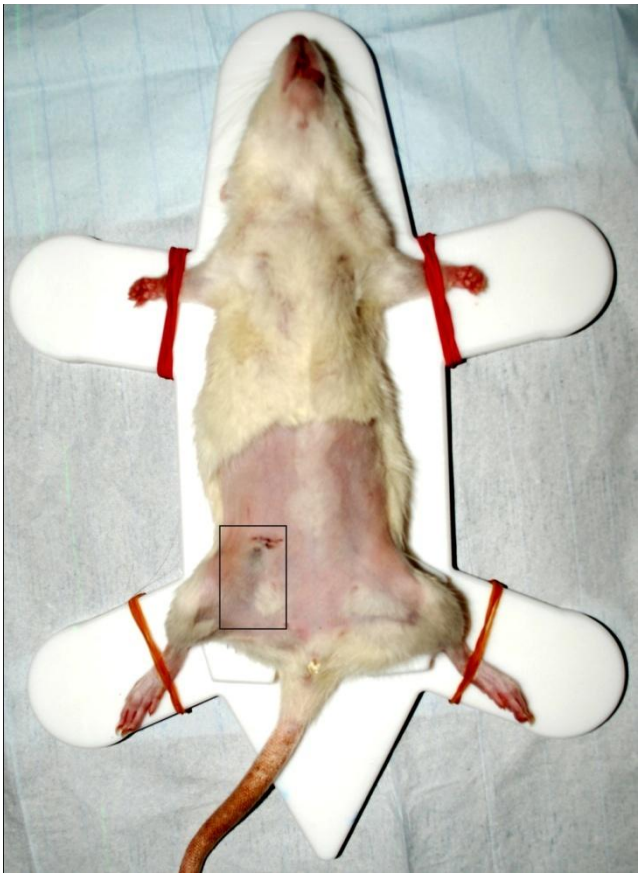

Figure 10: Position of the rat for radiotherapy and irradiated area in the groin (box).

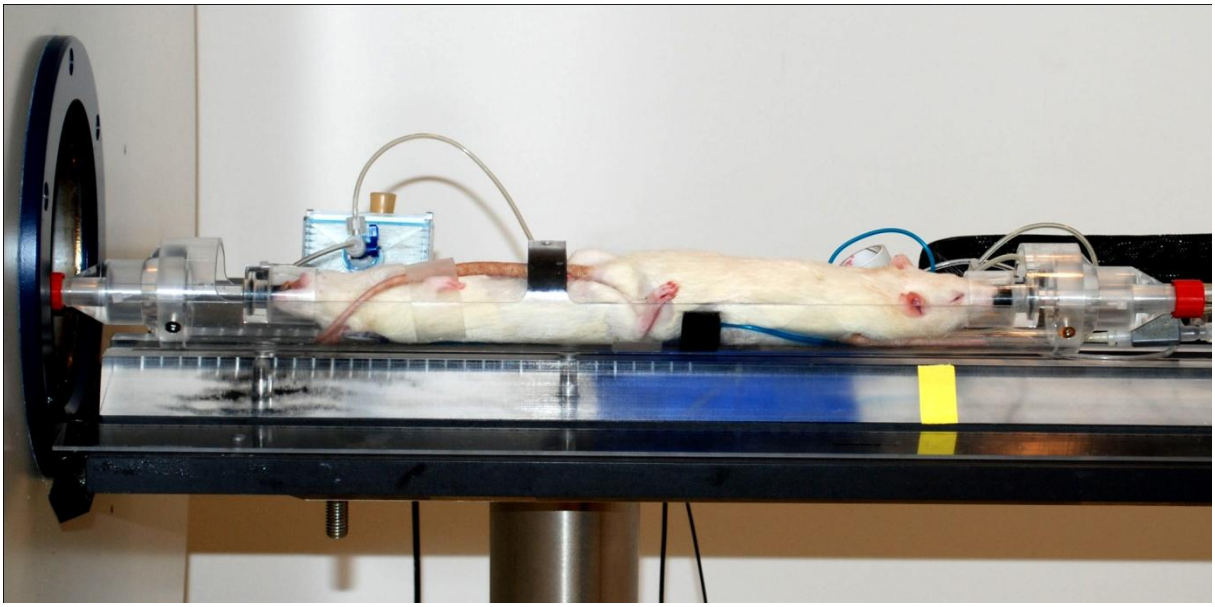

Figure 11: Position of the rats for MRI. Two animals were fixed in a purpose-built device to hold two animals with masks for gas anesthesia, temperature controlled warming blankets and Small Animal Monitoring System for monitoring respiration rate, ECG and temperature.

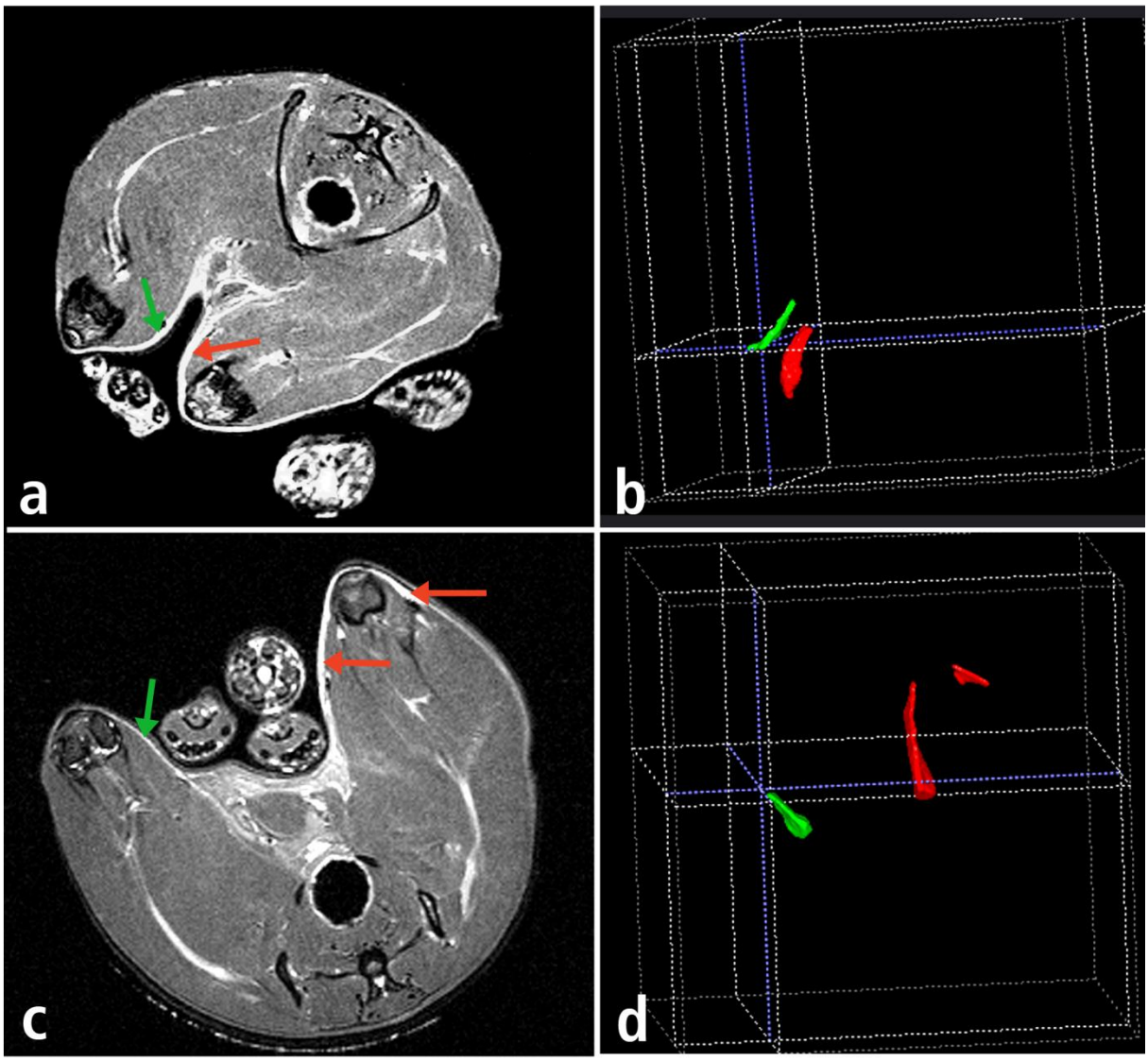

Figure 12: T2-weighted MR-images of a rat lying in abdominal position (a) and one lying in dorsal position (c). Red arrows mark the region of the right leg measured and green arrows the area measured in the left leg. Corresponding segmentations are shown in the adjacent images (b, d)

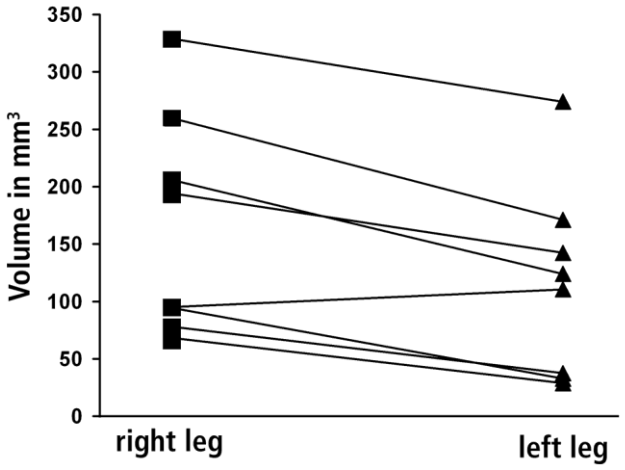

Figure 13: Graph of volumes calculated by ITK-Snap in mm³; seven animals document a higher level of volume in the operated and irradiated leg.

6. ÜBERGREIFENDE DISKUSSION

Eine häufige Komplikation nach der Krebstherapie ist das Auftreten von sekundären Lymphödemen in den Gliedmaßen der Patienten, z.B. in den Beinen nach Entfernung der inguinalen Lymphknoten oder in den Armen nach Exzision der axillären Lymphknoten und –gefäße. Im Moment stehen nur symptomatische Therapien zur Linderung der Beschwerden zur Verfügung und die Patienten müssen ein Leben lang behandelt werden.

Chirurgische Therapieansätze mit präventiven oder kurativen Zielen sind in der Literatur beschrieben, konnten aber bisher keinen lang anhaltenden Erfolg erzielen (18,19). In gesunden Ratten und Schweinen konnte eine Regeneration von autolog, avaskulär transplantierten Lymphknotenfragmenten gezeigt werden (33,35). Es kommt nach der Krebstherapie zu einem vermehrten Auftreten von sekundären Lymphödemen, wenn die Patienten in der Therapie einer Bestrahlung unterzogen wurden (14) . Avraham et al. zeigten kürzlich, dass es durch Bestrahlungen zum Verlust von dermalen Lymphgefäßen im Mausmodell kommt (44). Dieser Verlust könnte sich negativ auf die Regeneration von transplantierten Lymphknotenfragmenten auswirken. In der vorliegenden Studie wurden deshalb die Lymphknoten einer Hintergliedmaße entfernt und die Tiere anschließend einer Bestrahlung in der Leistengegend unterzogen. Da in Vorversuchen kein signifikanter Unterschied in den Beinvolumina zwischen mit 12Gy, 15Gy oder 18Gy bestrahlten Tieren gezeigt werden konnte, wurde eine Einzeldosis von 15Gy festgelegt.

Am Tag nach der Bestrahlung wurden in das bestrahlte Gebiet Lymphknotenfragmente von Lymphknoten aus der linken, nicht bestrahlten Leistengegend, transplantiert. Es konnte gezeigt werden, dass eine Regeneration auch in vorher bestrahltem Gewebe möglich ist. Um eine Verbesserung der Regenerationsrate zu erreichen, wurde der Einsatz des Wachstumsfaktors VEGF-C erprobt. VEGF-C ist ein wichtiger Wachstumsfaktor in der Lymphangiogenese (6,34,38,39,43). In vivo konnten Tammela et al. eine beschleunigte Reifung von Lymphgefäßen nach deren Entfernung in der Maus zeigen. In unserer Studie wurde einem Teil der Tiere an drei Tagen nach der Transplantation VEGF-C intracutan über das Transplantat injiziert. Die Regenera-

tionsrate konnte in diesen Tieren auf 74% erhöht werden, während nur 59% der unbehandelten Tiere regenerierte Lymphknoten zeigten. VEGF-C verbessert die Regeneration von avaskulär transplantierten Lymphknotenfragmenten.
Bei einigen Tieren konnte ein Gefäßanschluss des Regenerats an die Kollektoren des Beines erreicht werden, jener Region, die die ursprünglichen Lymphknoten drainierten. Auch dieser wurde durch VEGF-C verbessert.
In der vorliegenden Arbeit wurden die Transplantate vier Wochen nach Transplantation entnommen und untersucht. Auch regenerierte Transplantate ohne Anschluss an die Kollektoren des Beines zeigten den Aufbau gesunder Lymphknoten. Es ist anzunehmen, dass sie Anschluss an lokale Lymphgefäße gefunden haben und dass dieser Anteil der Regenerate zu einem späteren Zeitpunkt Anschluss an die Kollektoren der Beine gefunden hätte.
Da eine Regeneration von Lymphknotenfragmenten zwar einen ersten Erfolg auf dem Weg zur Prävention und Therapie des Lymphödems darstellt, aber noch keine Aussage über den Einfluss auf ödematöses Gewebe geben kann, muss die Transplantation in einem geeigneten Tiermodell getestet werden.
Das Fehlen von geeigneten Tiermodellen für das sekundäre Lymphödem wurde von Hadamitzky et al. zusammengefasst und der Bedarf eines relevanten Modells betont (25). Zwar sind Ödemmodelle im Schwanz von Mäusen und im Ohr von Kaninchen etabliert, doch eignen sich diese kaum für klinische Fragestellungen. Ein Modell mit klinischer Relevanz existiert im Moment in Nagern nicht.
In der vorliegenden Studie sollte ein Lymphödemmodell an der Hintergliedmaße von Ratten entwickelt werden, indem die inguinalen und poplitealen Lymphknoten sowie die anhängenden Lymphgefäße entfernt und die Tiere einer Bestrahlung der Leistengegend unterzogen wurden.
Ein besonderes Problem für die Etablierung eines Lymphödemmodells an Nagern stellt die Quantifizierung des Ödems dar. Umfangsmessungen und Wasserverdrängungsmethoden, wie sie in der Humanmedizin üblich sind, führen zu sehr variablen und nicht reproduzierbaren Ergebnissen (27). Perometer und Lasermessgeräte sind für Nager nicht verfügbar. In der Humanmedizin ist eine Darstellung von Lymphödemen mit T2-gewichteten MRT-Aufnahmen möglich (29). Tammela et al. entfernten

Mäusen die axillären Lymphknoten und benachbarten -gefäße und berechneten anschließend Volumenzunahmen im Pfotenbereich anhand von T2-gewichteten MRT-Bildern (28). Um das Gesamtvolumen der Pfoten zu bestimmen, wurden die einzelnen Bilder per Hand vermessen und die einzelnen Volumina im Bereich distal des Karpalgelenkes addiert.

In der vorliegenden Arbeit wurde das Programm ITK-Snap mit einem speziellen Tool für die 3D-Segmentierung benutzt. Dieser ist in der Neurologie zur Vermessung von Hirnarealen etabliert (30-32). Es konnte gezeigt werden, dass eine unilaterale Entnahme der Lymphknoten und –gefäße eines Hinterbeines in Kombination mit einer Bestrahlung im Leistenbereich zu einer vermehrten subkutanen Flüssigkeitsansammlung in der behandelten Gliedmaße führt. Obwohl diese klinisch nicht auffällig war, konnte sie mittels T2- und diffusionsgewichteter MRT-Aufnahmen nachgewiesen werden. Eine Quantifizierung der Flüssigkeitsansammlung im Bereich des Kniegelenkes war mit dem Programm ITK-Snap möglich. Die Tiere zeigten statistisch signifikant höhere Volumina der subcutanen Flüssigkeit in der behandelten Gliedmaße. Die einzelnen Tiere variierten sehr stark im Ausmaß der Flüssigkeitsansammlung. Aufgrund dieser Tatsache konnten keine repräsentativen Standardwerte für subkutane Flüssigkeitsansammlungen in gesunden oder operierten und bestrahlten Gliedmaßen bestimmt werden.

Um die in Kapitel eins beschriebene Transplantation als mögliche Therapie für das Lymphödem zu testen, muss in zukünftigen Studien der Versuchsaufbau angepasst werden. Da keine Referenzwerte anhand des zweiten Kapitels gegeben werden konnten, muss eine unbehandelte und somit gesunde Körperseite zum Vergleich erhalten bleiben. Die Transplantation inguinaler Lymphknotenfragmente in die Leistengegend der erkrankten Seite ist nicht praktikabel, da ein Einfluss auf das Volumen des gesunden Beines nach Wegnahme des Lymphknoten möglich ist. Ein anderer Entnahmeort von Lymphknoten zur Transplantation, wie zum Beispiel der axilläre Bereich, wäre denkbar, um dieses Problem zu umgehen.

Um die Fragmente zu gewinnen, wurden ganze Lymphknoten der nicht bestrahlten Körperhälfte exzidiert, fragmentiert und anschließend transplantiert. Teile, die nicht transplantiert wurden, wurden verworfen. In zukünftigen Versuchen ist zu erproben,

ob, wenn lediglich das Fragment aus der unbehandelten Region entnommen wird und die restlichen Teile des Lymphknotens im Körper belassen werden, diese Anteile wieder zu vollwertigen Lymphknoten regenerieren. Auch in diesem Fall ist eine Quantifizierung des Beinvolumens sinnvoll, um die Folgen einer Teilentnahme gesunder Lymphknoten auf das Drainagegebiet untersuchen zu können.

In dieser Studie wurde nur ein subklinisches Stadium des Lymphödems erreicht. Eine Schwellung war makroskopisch nicht zu sehen. Zukünftig muss daran gearbeitet werden, nicht nur die Flüssigkeitsansammlung zu quantifizieren, sondern auch andere Merkmale eines Lymphödems zu induzieren und nachzuweisen, so zum Beispiel das Auftreten von Fibrosen in der Haut bei chronischen Lymphödemstadien. Fibrosen stellen einen Schlüsselfaktor in der Regeneration von Lymphgefäßen dar und können diese verhindern (49). Nur wenn die Transplantation von autologen Lymphknotenfragmenten geeignet ist, um chronischen Formen des Lymphödems vorzubeugen oder sie zu heilen, ist die Anwendung am Patienten vertretbar.

Um auch makroskopisch sichtbare Flüssigkeitsansammlungen in den Beinen zu induzieren, muss eine höhere Strahlendosis diskutiert werden. Avraham et al. konnten kürzlich einen Anstieg des Volumen von Mäuseschwänzen vier Wochen nach einer Bestrahlung mit 15Gy zeigen (44). Bei Tieren aus dieser Versuchsgruppe war jedoch nach 12 Wochen kein höheres Schwanzvolumen im Vergleich zu Kontrolltieren zu dokumentieren. Im Gegensatz dazu zeigten Tiere nach einer Bestrahlung mit 30Gy auch nach 12 Wochen noch Schwellungen im Schwanzbereich.

Sekundäre Lymphödeme treten in der Krebstherapie vermehrt bei älteren Patienten auf (51). Außerdem unterliegen Lymphknoten gewissen histologischen Veränderungen während des Alterns (50). In zukünftigen Versuchen könnten die Einflüsse von histologischen Veränderungen der Lymphknoten in älteren Tieren auf die Regeneration untersucht werden. Auch könnten ältere Tiere -in Analogie zur Situation in Patienten- besser geeignet sein, ein klinisches Ödem zu induzieren.

In der vorliegenden Dissertation konnte gezeigt werden, dass eine Regeneration von autolog transplantierten Lymphknotenfragmenten in Ratten auch möglich ist, wenn das Transplantationsgebiet zuvor einer Bestrahlung mit einer Einzeldosis von 15 Gray unterzogen wird. Außerdem wurde dokumentiert, dass VEGF-C einen positiven

Einfluss auf die Regeneration von autolog, avaskulär transplantierten Lymphknotenfragmenten hat. Zudem konnte ein Lymphödem an der Hintergliedmaße von Ratten induziert und mit einer halbautomatischen 3D-Segmentierung quantifiziert werden. Dieses Lymphödemmodell steht in Zukunft zur Erforschung chirurgischer Therapieansätze des sekundären Lymphödems zur Verfügung.

7. ZUSAMMENFASSUNG

Tanja Sommer (2011)

Regeneration autolog transplantierter Lymphknotenfragmente im Tiermodell der Therapie des Lymphödems

Das Auftreten von sekundären Lymphödemen ist nach Bestrahlungen und Entfernung von Lymphknoten in der Krebstherapie eine häufige Komplikation. Therapien mit kurativen oder präventiven Zielen sind im Moment nicht verfügbar.
Ziel der Dissertation war es, die autologe Lymphknotenfragment-Transplantation als mögliche Therapie im Tiermodell zu erproben. Die Regeneration von autolog, avaskulär transplantierten Lymphknotenfragmenten wurde in Ratten untersucht, die zuvor einer lokalen Bestrahlung und Entfernung der Lymphknoten unterzogen wurden. Zusätzlich wurde der Einfluss des Wachstumsfaktors VEGF-C auf die Regeneration der transplantierten Fragmente untersucht.
Außerdem wurde ein Tiermodell in der Ratte für das sekundäre Lymphödem etabliert, welches anhand von MRT-Bildern dargestellt und quantifiziert wurde.
Um den Einfluss der Bestrahlung auf die Regeneration der transplantierten Lymphknotenfragmente zu untersuchen, wurden in der ersten Studie 41 weiblichen Lewis-Ratten die oberflächlichen inguinalen sowie poplitealen Lymphknoten und angrenzenden Lymphgefäße entfernt und die Tiere anschließend in der rechten Leistengegend mit einer Einzeldosis von 15 Gray bestrahlt. Am Tag nach der Bestrahlung wurden den Tieren Lymphknotenfragmente der Inguinallymphknoten aus der nicht bestrahlten Körperhälfte transplantiert. An Tag eins, zwei und fünf nach der Transplantation wurde 19 Tieren VEGF-C intracutan im Gebiet des Transplantates injiziert. Vier Wochen nach der Transplantation wurden die Tiere getötet und die Regenerate makroskopisch durch Injektion mit Patentblau auf die Drainage des Beines und mikroskopisch auf die Struktur von Lymphknoten untersucht.
Es konnte gezeigt werden, dass eine Regeneration von avaskulär, autolog transplantierten Lymphknotenfragmenten im bestrahlten Gebiet möglich ist und diese durch

die Injektion von VEGF-C gesteigert wird. Ebenso wird der Anschluss an das Drainagegebiet der ursprünglichen Leistenlymphknoten durch VEGF-C verbessert.

In der zweiten Studie wurde ein Lymphödemmodell an der Hintergliedmaße von Ratten etabliert. Hierzu wurden 12 weiblichen Lewis-Ratten die poplitealen sowie oberflächlichen inguinalen Lymphknoten und die benachbarten Lymphgefäße entfernt und die Tiere einer Bestrahlung der rechten Leistengegend mit einer Einzeldosis von 15 Gray unterzogen. Vier Wochen nach der Bestrahlung wurden die Tiere mittels T2- und diffusionsgewichteter Magnetresonanztomographie untersucht. Diffusionsgewichtete Bilder zeigten Bereiche mit freier Flüssigkeit unter der Haut in den Gliedmaßen, welche an den T2-gewichteten Aufnahmen in der Knieregion mit dem Programm ITK-Snap quantifiziert wurden. Es konnte eine statistisch signifikante Erhöhung des gemessenen Volumens in der bestrahlten und operierten Gliedmaße im Vergleich zur nicht behandelten Gliedmaße dokumentiert werden.

Eine Kombination aus Entfernung der Lymphknoten und Lymphgefäße und Bestrahlung der Leistengegend ist geeignet, um eine Schwellung in der Hintergliedmaße von Ratten zu induzieren.
Dieses Modell kann in weiteren Studien dazu genutzt werden, den Einfluss der in Kapitel eins dieser Arbeit vorgestellten Lymphknotenfragment-Transplantation auf das Beinvolumen zu evaluieren und somit die Transplantation als mögliche Prävention oder Therapie für das sekundäre Lymphödem zu testen.

8. SUMMARY

Tanja Sommer (2011)

Regeneration of autologous transplanted lymph node fragments in a rat model for secondary lymphedema

Secondary lymphedema is a common complication after lymph node excision and radiotherapy in cancer therapy. Present therapeutic approaches only focus on symptoms and for most patients lymphedema is a lifelong condition with psychological and physical restrictions. Animal models to study surgical treatment of lymphedema do not exist so far.

The aim of the present study was to study avascular lymph node fragment transplantation in rats that underwent treatment similar to that in cancer patients. The lymph nodes draining the rat's hindleg were removed and the region of the groin irradiated. Transplantation followed radiotherapy. Additionally, the influence of Vascular Endothelial Growth Factor-C (VEGF-C) on the regeneration of transplanted lymph node fragments was examined. In the first part of this study, superficial inguinal and popliteal lymph nodes and adjacent lymphatic vessels were removed and the rats irradiated in the groin by a single dose of 15 Gray one week after surgery. The day after radiotherapy, lymph nodes from the non-irradiated groin were excised, fragmented and transplanted into the irradiated region. Nineteen of the 41 rats were treated by VEGF-C injection on day one, two and five after transplantation intradermally in the region of transplants. Four weeks after transplantation the animals were macroscopically examined by intradermal injection of small particle blue dye in the region of the thigh. Transplants draining the leg were stained blue after injection. After sacrifice of the rats, transplants were histologically and immunohistologically examined for structures of lymph nodes, e.g. B- and T-cells, high endothelial venules and lymph sinuses.

Regeneration of avascular transplanted lymph node fragments in irradiated regions is possible and improved by VEGF-C.

In the second part of this study an animal model for secondary lymphedema was established in the hind leg of rats. The superficial inguinal and popliteal lymph nodes and adjacent lymphatic vessels of the right hind leg of twelve adult female Lewis rats were excised and the rats irradiated in the groin with a single dose of 15 Gray. Four weeks after radiotherapy the animals were examined by Magnetic Resonance Imaging (MRI). MRI was performed on T2-weighted and diffusion-weighted sequences. On T2-weighted images fluid accumulation around the joint line of the knees was calculated by the program ITK-Snap. The volumes of the right (treated) and left (untreated) leg were compared. We documented a statistically significant increase of fluid volumes in treated legs.
A combination of lymph node excision and radiotherapy is suitable to induce secondary lymphedema in the rat's hindlegs.

In future studies the influence of avascular autologous transplanted lymph node fragments on the volume of fluids in the legs will be examined and the transplantation studied as a possible prevention or therapy of secondary lymhedema.

9. LITERATURVERZEICHNIS

(1) Swartz, MA (2001)
The physiology of the lymphatic system
Adv Drug Deliv Rev, 50:3-20

(2) Baluk, P, Fuxe, J, Hashizume, H, Romano, T, Lashnits, E, Butz, S, et al. (2007)
Functionally specialized junctions between endothelial cells of lymphatic vessels
J Exp Med, 204:2349-2362

(3) Foeldi, M, Foeldi, E (2006)
Foeldi's Textbook of Lymphology
Elsevier Verlag, Amsterdam

(4) Berens von Rautenfeld, D (2005)
Manuelle Lymphdrainage beim Pferd
Schlütersche Verlagsgesellschaft, Hannover

(5) Lammermann, T, Sixt, M (2008)
The microanatomy of T-cell responses
Immunol Rev, 221:26-43

(6) Alitalo, K, Tammela, T, Petrova, TV (2005)
Lymphangiogenesis in development and human disease
Nature, 438 :946-953

(7) Irrthum, A, Devriendt, K, Chitayat, D, Matthijs, G, Glade, C, Steijlen, PM, et al. (2003)
Mutations in the transcription factor gene SOX18 underlie recessive and dominant forms of hypotrichosis-lymphedema-telangiectasia.
Am J Hum Genet, 72:1470-1478

(8) Radhakrishnan, K, Rockson, SG (2008)
The clinical spectrum of lymphatic disease.
Ann NY Acad Sci, 1131:155-184

(9) Warren, AG, Brorson, H, Borud, LJ, Slavin, SA (2007)
Lymphedema: a comprehensive review
Ann Plast Surg, 59:464-472

(10) Pfarr, KM, Debrah, AY, Specht, S, Hoerauf, A (2009)
Filariasis and lymphoedema
Parasite Immunol, 31:664-672

(11) Hoerauf, A (2006)
New strategies to combat filariasis
Expert Rev Anti Infect Ther, 4:211-222

(12) Rockson, SG (2010)
Current concepts and future directions in the diagnosis and management of lymphatic vascular disease
Vascular Medicine, 15:223-231

(13) Norman, SA, Localio, AR, Potashnik, SL, Simoes Torpey, HA, Kallan, MJ, Weber AL, et al. (2009)
Lymphedema in breast cancer survivors: incidence, degree, time course, treatment, and symptoms
J Clin Oncol, 27:390-397

(14) Williams, AF, Franks, PJ, Moffatt, CJ (2005)
Lymphoedema: estimating the size of the problem
Palliat Med 2005, 4: 300-313

(15) Shih, YC, Xu, Y, Cormier, JN, Giordano, S, Ridner, SH, Buchholz, TA, et al. (2009)
Incidence, treatment costs, and complications of lymphedema after breast cancer among women of working age: a 2-year follow-up study
J Clin Oncol, 27:2007-2014

(16) Morgan, PA, Franks, PJ, Moffatt, CJ (2005)
Health-related quality of life with lymphoedema: a review of the literature
Int Wound J, 2:47-62

(17) Vaillant, L, Muller, C, Gousse, P (2010)
Treatment of limbs lymphedema
Presse Med, 39: 1315-23

(18) Baumeister, RG, Seifert, J (1981)
Microsurgical lymphvessel-transplantation for the treatment of lymphedema: experimental and first clinical experiences
Lymphology, 14:90

(19) Becker, C, Assouad, J, Riquet, M, Hidden, G (2006)
Postmastectomy lymphedema: long-term results following microsurgical lymph node transplantation
Ann Surg 2006 Mar;243:313-315

(20) Karkkainen, MJ, Saaristo, A, Jussila, L, Karila, KA, Lawrence, EC, Pajusola, K, et al. (2001)
A model for gene therapy of human hereditary lymphedema
Proc Natl Acad Sci USA, 23;98:12677-12682

(21) Casley-Smith, JR, Clodius, L, Foldi, M (1977)
Experimental blood vascular and lymphatic occlusion in the rabbit ear and the effect of benzopyrones
Arzneimittelforschung; 27:379-382

(22) Slavin, SA, Van den Abbeele, AD, Losken, A, Swartz, MA, Jain, RK (1999)
Return of lymphatic function after flap transfer for acute lymphedema
Ann Surg, 229:421-427

(23) Tobbia, D, Semple, J, Baker, A, Dumont, D, Johnston, M (2009)
Experimental assessment of autologous lymph node transplantation as treatment of postsurgical lymphedema
Plast Reconstr Surg, 124:777-786

(24) Chen, HC, Pribaz, JJ, O'Brien, BM, Knight, KR, Morrison, WA (1989)
Creation of distal canine limb lymphedema
Plast Reconstr Surg, 83:1022-1026

(25) Hadamitzky, C, Pabst, R (2008)
Acquired lymphedema: an urgent need for adequate animal models
Cancer Res, 68:343-5

(26) Ancukiewicz, M, Russell, TA, Otoole, J, Specht, M, Singer, M, Kelada A, et al. (2010)
Standardized Method for Quantification of Developing Lymphedema in Patients Treated for Breast Cancer
Int J Radiat Oncol Biol Phys, 79: 1436-43

(27) Pan, D, Han, J, Wilburn, P, Rockson, SG (2006)
Validation of a new technique for the quantitation of edema in the experimental setting
Lymphat Res Biol, 4:153-158

(28) Tammela, T, Saaristo, A, Holopainen, T, Lyytikka, J, Kotronen, A, Pitkonen, M, et al. (2007)
Therapeutic differentiation and maturation of lymphatic vessels after lymph node dissection and transplantation
Nat Med, 13:1458-66

(29) Lu, Q, Xu ,J, Liu, N (2008)
Chronic lower extremity lymphedema: A comparative study of high-resolution interstitial MR lymphangiography and heavily T2-weighted MRI
Eur J Radiol 2008 Dec 22

(30) Yushkevich, PA, Piven, J, Hazlett, HC, Smith, RG, Ho, S, Gee, JC, et al. (2006)
User-guided 3D active contour segmentation of anatomical structures: Significantly improved efficiency and reliability
Neuroimage, 31:1116-1128

(31) McClure, RK, Carew, K, Greeter, S, Maushauer, E, Steen, G, Weinberger, DR (2008)

Absence of regional brain volume change in schizophrenia associated with short-term atypical antipsychotic treatment
Schizophr Res, 98:29-39

(32) Parnell, SE, O'Leary-Moore, SK, Godin, EA, Dehart, DB, Johnson, BW, Allan Johnson, G, et al. (2009)
Magnetic resonance microscopy defines ethanol-induced brain abnormalities in prenatal mice: effects of acute insult on gestational day 8
Alcohol Clin Exp Res, 33:1001-1011

(33) Blum, KS, Hadamitzky, C, Gratz, KF, Pabst, R (2009)
Effects of autotransplanted lymph node fragments on the lymphatic system in the pig model
Breast Cancer Res Treat, 120: 59-66

(34) Blum, KS, Pabst, R (2006)
Keystones in lymph node development
J Anat, 209:585-595

(35) Hadamitzky, C, Blum, KS, Pabst, R
Regeneration of Autotransplanted Avascular Lymph Nodes in the Rat Is Improved by Platelet-Rich Plasma
J Vasc Res, 46:389-396

(36) Boyapati, L, Wang, HL (2006)
The role of platelet-rich plasma in sinus augmentation: a critical review
Implant Dent, 15:160-170

(37) van den Dolder, J, Mooren, R, Vloon, AP, Stoelinga, PJ, Jansen, JA (2006)
Platelet-rich plasma: quantification of growth factor levels and the effect on growth and differentiation of rat bone marrow cells
Tissue Eng, 12:3067-3073

(38) Saaristo, A, Karkkainen, MJ, Alitalo ,K (2002)
Insights into the molecular pathogenesis and targeted treatment of lymphedema
Ann N Y Acad Sci, 979:94-110

(39) Saaristo, A, Tammela, T, Timonen, J, Yla-Herttuala, S, Tukiainen, E, Asko-Seljavaara, S, et al. (2004)
Vascular endothelial growth factor-C gene therapy restores lymphatic flow across incision wounds
Faseb J, 18:1707-9

(40) Saaristo, A, Veikkola, T, Tammela, T, Enholm, B, Karkkainen, MJ, Pajusola, K, et al. (2002)
Lymphangiogenic gene therapy with minimal blood vascular side effects
J Exp Med, 196:719-730

(41) Swartz, MA, Skobe, M (2001)
Lymphatic function, lymphangiogenesis, and cancer metastasis
Microsc Res Tech, 55:92-99

(42) Szuba, A, Skobe, M, Karkkainen, MJ, Shin, WS, Beynet, DP, Rockson, NB, et al.(2002)
Therapeutic lymphangiogenesis with human recombinant VEGF-C
Faseb J, 16:1985-1987

(43) Tammela, T, Alitalo, K (2010)
Lymphangiogenesis: Molecular Mechanisms and Future Promise
Cell, 140:460-476

(44) Avraham, T, Yan, A, Zampell, JC, Daluvoy, SV, Haimovitz-Friedman, A, Cordeiro, AP, et al. (2010)
Radiation therapy causes loss of dermal lymphatic vessels and interferes with lymphatic function by TGF-beta1-mediated tissue fibrosis
Am J Physiol Cell Physiol, 299:C589-605

(45) Levick, JR (1991)
Capillary filtration absorption balance reconsidered in light of dynamic extravascular fators
Exp Physiol, 76:825-857

(46) Dreyer, G, Noroes, J, Figueredo-Silva, J, Piessens, WF (2000)
Pathogenesis of lymphatic disease in bancroftian filariasis: a clinical perspective
Parasitol Today, 16:544-548

(47) Blum, KS, Radtke, C, Knapp, WH, Pabst, R, Gratz, KF (2007)
SPECT-CT: a valuable method to document the regeneration of lymphatics and autotransplanted lymph node fragments
Eur J Nucl Med Mol Imaging, 34:1861-7

(48) Tervala, T, Suominen, E, Saaristo, A (2008)
Targeted treatment for lymphedema and lymphatic metastasis
Ann NY Acad Sci, 1131:215-224

(49) Avraham, T, Clavin, NW, Daluvoy, SV, Fernandez, J, Soares, MA, Cordeiro, AP, et al. (2009)
Fibrosis is a key inhibitor of lymphatic regeneration
Plast Reconstr Surg, 124:438-450

(50) Hadamitzky, C, Spohr, H, Debertin, AS, Guddat, S, Tsokos, M, Pabst, R
Age-dependent histoarchitectural changes in human lymph nodes: an under-estimated process with clinical relevance?
J Anat, 216:556-562

(51) Pezner, RD, Patterson, MP, Hill, LR, Lipsett, JA, Desai,, KR, Vora N, et al. (1986)
Arm lymphedema in patients treated conservatively for breast cancer: Relationship to patient age and axillary node dissection technique
Int J Radiat Oncol Biol Phys, 12:2079-2083

(52) Kanter, MA, Slavin, SA, Kaplan, W (1990)
An experimental model for chronic lymphedema
Plast Reconstr Surg, 85:573-580

(53) Lee-Donaldson, L, Witte, MH, Bernas, M, Witte, CL, Way, D, Stea, B (1999)
Refinement of a rodent model of peripheral lymphedema
Lymphology, 32:111-117

(54) Pan, D, Han, J, Wilburn, P, Rockson, SG (2006)
Validation of a new technique for the quantitation of edema in the experimental setting
Lymphat Res Biol, 4:153-158

(55) Pezner, RD, Patterson, MP, Hill, LR, Lipsett, JA, Desai, KR, Vora, N, et al. (1986)

Arm lymphedema in patients treated conservatively for breast cancer: Relationship to patient age and axillary node dissection technique. International Journal of Radiation Oncology*Biology*Physics, 12:2079-2083

10. ABBILDUNGSVERZEICHNIS

Figure 1: Time schedule of the experiments S.21

Figure 2: Position of the rat for radiotherapy and irradiated area in the groin (box). S.22

Figure 3: Scheme of lymph node fragmentation: Transplanted fragments (red) had a diameter of 3mm. Depending on the size of the lymph nodes they were cut in half (A) or both poles (B) or one pole (C) was cut off. S.23

Figure 4: Blue stained lymph node fragments after peripheral injection of dye. Fragments are marked by nonabsorbable suture. S.24

Figure 5: Rats treated with VEGF-C show a higher rate of regeneration and improved drainage of the leg. S.25

Figure 6: Hematoxilin-eosin staining (magnification: 5x) of a necrotic (a) and regenerated fragment (b). (Note the segmented lymph node cell populations as a sign of contact with local lymphatic vessels) S.26

Figure 7: Transplant stained with primary antibodies against T- and B-cells. Immunofluorescent antibodies used FITC against T-cells and Cy3 against B-cells were used. Regenerated lymph nodes present a central T-cell area (a) and B-cell follicles in the cortex of the node (b). Merged illustration (c). S.27

Figure 8: Staining using antibodies against LYVE-1, lymphatic endothelium in the sinus of reorganized lymph nodes is visible. (Magnification: 5x (a), 40x (b)) S.28

Figure 9: Staining using antibodies against endothelial cells. High endothelial venules are distributed within the transplants. (Magnification: 5x (a), 40x (b)) S.29

Figure 10: Position of the rat for radiotherapy and irradiated area in the groin (box). S.37

Figure 11: Position of the rats for MRI. Two animals were fixed in a purpose-built device to hold two animals with masks for gas anesthesia, temperature controlled warming blankets and Small Animal Monitoring System for monitoring respiration rate, ECG and temperature. S.38

Figure 12: T2-weighted MR-images of a rat lying in abdominal position (a) and one lying in dorsal position (c). Red arrows mark the region of the right leg measured and green arrows the area measured in the left leg. Corresponding segmentations are shown in the adjacent images (b, d). S.39

Figure 13: Graph of volumes calculated by ITK-snap in mm^3; seven animals document a higher level of volume in the operated and irradiated leg. S.40

11. BIOMETRISCHER BERICHT

Katrin Häußler
Institut für Biometrie
Medizinische Hochschule Hannover

„Regeneration autolog transplantierter Lymphknotenfragmente im Tiermodell der Therapie des Lymphödems“

Versuchsaufbau

8 Ratten wurden im rechten Bein die Lymphknoten entfernt, um ein Ödem in den Beinen zu erzeugen. Anschließend wurde ein MRT gemacht, um die Flüssigkeitsmenge im rechten und linken Bein der Ratten miteinander zu vergleichen.

Ein zweiter Versuch gestaltete sich dahingehend, dass in zwei Gruppen von jeweils 19 bzw. 22 Tieren der Erfolg der Transplantation von Lymphknoten mit bzw. ohne Gabe eines Wachstumsfaktors miteinander verglichen wurden. Hierzu wurden den Tieren im rechten Bein die Lymphknoten entfernt. Anschließend erfolgte eine Bestrahlung und eine Transplantation von Lymphknoten aus dem linken Bein in das rechte Bein.

Vergleich von verbundenen Mittelwerten

Für den ersten Versuch mit 8 Ratten wurde ein verbundener t-Test durchgeführt. Hierbei zeigte sich eine signifikante Mittelwertdifferenz, was bedeutet, dass die Flüssigkeitsansammlung im rechten Bein ohne Lymphknoten sich signifikant von der im gesunden linken Bein unterscheidet.

N	Mean	95% Confidence Interval	Std Dev	Minimum	Maximum
8	50.6534	[24.07, 77.24]	31.80	-14.9959	88.2730

Tabelle 1: Deskription der Flüssigkeitsdifferenzen zwischen rechtem und linkem Bein

Tabelle 1 zeigt, dass die Flüssigkeitsansammlung im rechten Bein im Mittel um 50.6534 mm^3 höher ist als im linken Bein. Das 95%-Konfidenzintervall [24.07; 77.24] überdeckt mit 95%-iger Wahrscheinlichkeit den wahren Wert der Mittelwertdifferenz. Der p-Wert des verbundenen t-Tests beträgt 0.0028 und ist damit trotz der geringen Fallzahl von 8 Ratten signifikant.

Vergleich von Raten

Table of Reg by Gruppe			
Regeneriert	**Gruppe**		
Frequency Col Percent	**A**	**B**	**Total**
nein	9 40.91	5 26.32	14
ja	13 59.09	14 73.68	27
Total	22	19	41

Tabelle 2: Kreuztabelle Regeneration und Gruppe

In Tabelle 2 sind die Häufigkeiten der Ratten mit regenerierten Lymphknoten bzw. nicht regenerierten Lymphknoten in den beiden Gruppen A und B dargestellt (ablesbar als absolute Anzahlen und Spaltenprozent). Gruppe B war dabei die Therapiegruppe mit den Wachstumsfaktoren. Die Differenz der Erfolgsraten beträgt 73,68%-59,09% = 14,59% und das zugehörige 95%-KI dieser Ratendifferenz ist [-13,94%; 43,12%]. Mit 95%-iger Wahrscheinlichkeit überdeckt ein 95%-Konfidenzintervall den wahren Wert der Ratendifferenz. Da die 0 (=kein Unterschied) im Konfidenzintervall enthalten ist, kann hier kein Unterschied nachgewiesen werden

Beim Versuch der Transplantation von Lymphknoten aus dem linken in das rechte Bein der Ratten zeigt sich also kein signifikanter Unterschied zwischen der Gruppe, die mit einem Wachstumsfaktor behandelt wurde, und der Gruppe ohne Behandlung. Zusätzlich zur Betrachtung des Konfidenzintervalls wurde ein Chi^2-Test durchgeführt. Der p-Wert des Chi^2-Tests beträgt 0,3258 und bestätigt somit die obigen Ergebnisse.

In Tabelle 3 sind die Häufigkeiten der Ratten, die erfolgreich transplantiert wurden, mit Anschluss an die Lymphgefäße, denjenigen Ratten gegenübergestellt, die keinen erfolgreichen Anschluss an die Lymphgefäße hatten. Die Ratendifferenz der erfolgreich Angeschlossenen beträgt 20,33% mit 95%-KI von [-11,52%; 52,18%;].
Auf Grund zu gering besetzter Zellen mit erwarteten Häufigkeiten < 5 kann hier nicht der Chi^2-Test verwendet werden, stattdessen muss der exakte Test von Fisher zum Einsatz kommen. Der p-Wert des exakten Fisher-Tests beträgt 0,3845, damit ist der Lymphgefäßanschluss in den beiden Gruppen mit und ohne Wachstumsfaktorbehandlung nicht signifikant unterschiedlich.

Table of PB by Gruppe			
PB+	**Gruppe**		
Frequency Col Pct	**A**	**B**	**Total**
nein	11 84.62	9 64.29	20
ja	2 15.38	5 35.71	7
Total	13	14	27

Tabelle 3: Kreuztabelle Drainage und Gruppe

DANKSAGUNG

Während meiner Zeit als Doktorandin an der Medizinischen Hochschule wurde ich von vielen Menschen unterstützt und ohne diese wäre diese Arbeit nicht möglich gewesen.

Mein erster und zugleich größter Dank gilt Prof. Dr. Reinhard Pabst für die Überlassung des interessanten Themas und die großartige Unterstützung in allen Angelegenheiten vor, während und nach meiner Zeit in seiner Abteilung. Besonders danke ich Ihnen für Ihr Verständnis für meine neue berufliche Perspektive und das Vertrauen, das er mir zu jedem Zeitpunkt entgegen gebracht hat.

Prof. Dr. Breves aus dem physiologischen Institut der TiHo danke ich für die Übernahme der Betreuung und die stets schnelle und unkomplizierte Beantwortung aller Fragen.

Außerdem möchte ich ganz herzlich Frau Cornelia Höpfel für die technische Assistenz danken und für die zahlreichen Kugelschreiber, die sie an mich verloren hat! Ohne sie wäre ich oft aufgeschmissen gewesen!

Catarina Hadamitzky danke ich für die Unterstützung, eine tolle Zeit bei den Gordon Conferences und die schöne Bürozeit. Ich werde sie nicht vergessen!

Manuela Büttner danke ich für viele lymphologische Brainstormings und die Einführung in die Fluoreszenzmikroskopie. Desweiteren Sheila Fryk für die Korrektur meines „german english“ und Marita Peter für die Hilfe mit den Bildern! Natürlich gilt mein Dank auch allen andern Mitarbeitern der funktionellen und angewandten Anatomie. Für die Unterstützung in schwierigen Zeiten und die offenen Ohren in allen Lebenslagen! Ihr seid eine super Truppe und ich werde mich immer gerne an die Zeit zurück erinnern. Meinen Mitdoktoranden Tihana, Christine, Ronny und Mayo für die netten Mittagspausen und Gespräche. Ich vermisse euch!

Dr. Martin Meier danke ich für seine Unterstützung rund um das Kleintier-MRT. Ohne ihn wäre das zweite Kapitel dieser Arbeit nicht möglich gewesen!

Dr. Frank Bruns danke ich für die tolle Kooperation und Dr. Martin Werner für die Einführung in die Strahlenphysik und die vielen Stunden in der Strahlentherapie mit meinen Tierchen.

Neben meinen Kollegen waren auch meine Freunde und meine Familie wichtige Unterstützer dieser Arbeit. Ich danke Eva und Kai dafür, dass sie immer für mich da sind. Meiner Patentante Monika für die Korrektur der Arbeit und die Nachhilfe in Sachen Kommasetzung und „Genitiv-S“! Meiner „kleinen“ Schwester Julia danke ich für die Hilfe mit Word, meinem Herd, meinem Haus, meiner Doktorarbeit… Du bist die Beste! Dem Rest der Sippe danke ich einfach dafür, dass sie so sind, wie sie sind! Christian Feiler danke ich für die Hilfe beim Krisenmanagement und mit den Grafiken! So manches Mal wäre ich ohne dich wohl verzweifelt. AuchNadine Feiler danke ich für die guten Ratschläge. Es ist toll, Freunde wie euch zu haben!
Last but not least ein ganz großes Dankeschön an Heide und Johanna Kersten. Ohne euch hätte ich oft nicht gewusst wohin mit mir und meiner Arbeit! Vielen Dank für ein immer offenes Ohr, das gute Essen, das „auf den Boden holen“, wenn es nötig ist, das Nicki-Sitting, zum Flughafen bringen, Vorträge anhören und vieles mehr! Ich bin so froh, dass es euch gibt und möchte euch nie mehr missen!