Aus dem anatomischen Institut der Tierärztlichen Hochschule Berlin.
Direktor: Geheimer Regierungsrat Professor Dr. R. Schmaltz.

DAS MITTELOHR DES ELEFANTEN

Inaugural-Dissertation
zur Erlangung der Würde eines
Doctor medicinae veterinariae
der
Tierärztlichen Hochschule zu Berlin

vorgelegt von

HEINRICH HILDEBRANDT
approb. Tierarzt aus Cadenberge

ANATOMISCHES INSTITUT DER TIERÄRZTLICHEN HOCHSCHULE BERLIN

BERLIN 1925
VERLAG VON S. KARGER
KARLSTRASSE 15

8 N 41
1920

Berlin, den 30. Mai 1925.
Gedruckt mit Genehmigung der Tierärztlichen Hochschule zu Berlin.
Referent: Geheimer Regierungsrat Professor Dr. Schmaltz.

Sonderabdruck aus Beiträge zur Anatomie, Physiologie, Pathologie und Therapie des Ohres, der Nase und des Halses. Bd. XXII.

MEINEN LIEBEN ELTERN

IN DANKBARKEIT

GEWIDMET

Sonderabdruck aus
Beiträge zur Anatomie, Physiologie, Pathologie und Therapie des Ohres, der Nase und des Halses. Band XXII (1925).
Herausgegeben von A. Passow und K. L. Schaefer.
Verlag von S. Karger in Berlin NW. 6.

(Aus dem Anatomischen Institut der Tierärztlichen Hochschule zu Berlin. [Direktor: Geh. Regierungsrat Prof. Dr. Schmaltz.])

Das Mittelohr des Elefanten.

Von
Dr. med. vet. HEINRICH HILDEBRANDT.

(Hierzu 4 Abbildungen.)

Die Schädelknochen des Elefanten verbinden sich recht fest miteinander, so daß es schwer fällt, die Nähte zwischen den einzelnen Knochen immer genau zu erkennen. Nur das os petrosum und os tympanicum machen eine Ausnahme. Sie stellen zusammen einen besonderen Knochen dar, der nicht in knöcherne Verbindung mit den übrigen Schädelknochen tritt. Man kann an ihm deutlich eine pars petrosa und eine pars tympanica nachweisen, wohingegen eine pars mastoidea fehlt (Hallmann [6]). Das os tympanicum stellt eine voluminöse, mit sehr dünnen Wandungen versehene Knochenblase, bulla tympanica, dar. Sie birgt im Innern einen Hohlraum, das cavum tympani, dessen Einrichtung weiter unten beschrieben werden wird. Das tympanicum liegt ganz an der medialen Seite der squama temporalis und ist fast senkrecht gestellt. Das ventrale spitze Ende ist durch den langen grätenartigen processus muscularis ausgezeichnet, an dessen Ursprung die knöcherne tuba auditiva (Eustachii) mündet. An der lateralen Seite mündet der meatus acusticus externus osseus. Das os petrosum liegt zum größten Teil dorsal und nasal vom os tympanicum. Es trägt mit zur Begrenzung der Paukenhöhle bei und zwar bildet es die mediale Wand derselben. Zwischen petrosum und tympanicum befindet sich das foramen stylomastoideum als Ausgang des canalis facialis.

Äußeres Ohr und knorpeliger Gehörgang.

Das äußere Ohr des Elefanten fällt schon bei oberflächlicher Betrachtung durch seine enorme Größe auf. Man unterscheidet an ihm eine mediale, dem Kopf angelegte und eine laterale Fläche, die beide in dem abgerundeten Rand ineinander übergehen. Das Gesäß oder der Grund der Muschel tritt als starke Wölbung nach außen hervor und stellt den am meisten lateral gelegenen Teil des äußeren Ohres dar, da die Ohrmuschel, die aus ihm hervorgeht, in ihrem un-

teren hinteren Teil herabhängt und nach hinten dicht an den Kopf angelegt ist. Die Grundlage für die Muschel bildet ein stark entwickelter Knorpel, cartilago auricularis. Der äußere Gehörgang besteht aus zwei Abschnitten, aus einem medialen knöchernen und einem lateralen knorpeligen. Letzterer zerfällt in zwei aufeinanderfolgende getrennte Abschnitte, von denen einer mit der Muschel, der andere (cartilago annularis) mit dem knöchernen Gehörgang in Verbindung steht. Beide sind durch ein starkes, sehniges Band miteinander verbunden. Der äußere in die Muschel übergehende Teil wird durch einen halbröhrenförmigen Knorpel gebildet, der am kaudalen Rand einen tiefen Einschnitt aufweist, während sich am naso-lateralen Rand ein kleiner abgerundeter Fortsatz, Griffelfortsatz, befindet. Dieser halbröhrenförmige Knorpel stellt einen Fortsatz der cartilago auricularis dar, mit der er nur durch eine schmale Brücke am nasalen Rande in Verbindung steht. Der mediale Teil des knorpeligen Gehörganges wird durch einen ringförmigen Knorpel, cartilago annularis, gebildet, dessen Ränder ventral übereinander geschoben sind. Dieser Knorpel ist durch ein starkes Band rings am porus acusticus externus befestigt, setzt sich aber noch 2 cm weit in den knöchernen Gehörgang fort und verläuft am nasalen Rande in eine 2½ cm lange spitz zulaufende Fortsetzung aus, die innig in die Wand des knöchernen Gehörganges eingelassen ist, so daß die cartilago annularis teilweise bis zu 4½ cm in den meatus acusticus externus sich einschiebt. Dieser Befund stimmt mit den von Boas [10] bei einem jungen Elefanten gefundenen Verhältnissen überein.

Die an der Bildung des äußeren Gehörganges beteiligten Knochen.

Der äußere Gehörgang, meatus acusticus externus, ist beim Elefanten sehr stark entwickelt. Die nach außen weisende Hälfte wird ausschließlich von der squama temporalis gebildet, wobei jedoch latero-ventral eine Spalte bleibt (s. unten), die teilweise vom Fortsatz der cartilago annularis geschlossen wird. Der äußere Gehörgang stellt somit keine vollständige Röhre dar, sondern eine fast zur Röhre geschlossene Knochenrinne. Die diese Spalte begrenzenden vom medio-dorsalen Dach des Ganges abzweigenden Knochenflächen bezeichne ich im folgenden als Schenkel. Der porus acusticus externus, Gehörgangsöffnung, zeigt auf dem Querschnitt die Form eines Ovals, dessen Längsdurchmesser (3,0 cm) wenig größer ist als der Querdurchmesser (2,8 cm). Der obere Rand des porus acusticus ist mehr abgeflacht, während die beiden Schenkel stärker geschweift

und etwas nach innen eingezogen erscheinen. Bei dem Schädel eines 15jährigen Elefanten zeigt der porus acusticus externus die Form eines ausgesprochenen stark komprimierten Ovals, dessen Längsdurchmesser von vorne-unten nach oben-hinten verläuft und zwar so sehr, daß er sich der Längsrichtung des processus zygomaticus der squama temporalis fastgeradlinig anschließt. An einem bedeutend älteren Schädel von ca. 50 Jahren zeigt die Gehörgangsöffnung dieselbe Form, jedoch ist sie mehr aufgerichtet und steht nahezu senkrecht, so daß ihr Längsdurchmesser zur Längsrichtung des processus zygomaticus der squama temporalis einen stumpfen Winkel bildet. Mit fortschreitendem Alter behält zwar der porus acusticus externus seine Form bei, jedoch scheint sein Längsdurchmesser eine Drehung auszuführen und damit eine mehr senkrechte Stellung einzunehmen.

Die squama temporalis schließt sich bei der Bildung des meatus acusticus externus osseus ventral nicht ganz, so daß eine mehr oder weniger (bis 5 mm) breite Spalte bestehen bleibt, die sich medianwärts stark klaffend erweitert. Selbst bei dem alten Schädel ist ventral kein vollkommener knöcherner Verschluß des meatus acusticus externus hergestellt. Nach Hyrtl [5] tritt bei ausgewachsenen Elefanten völlige Verknöcherung ein.

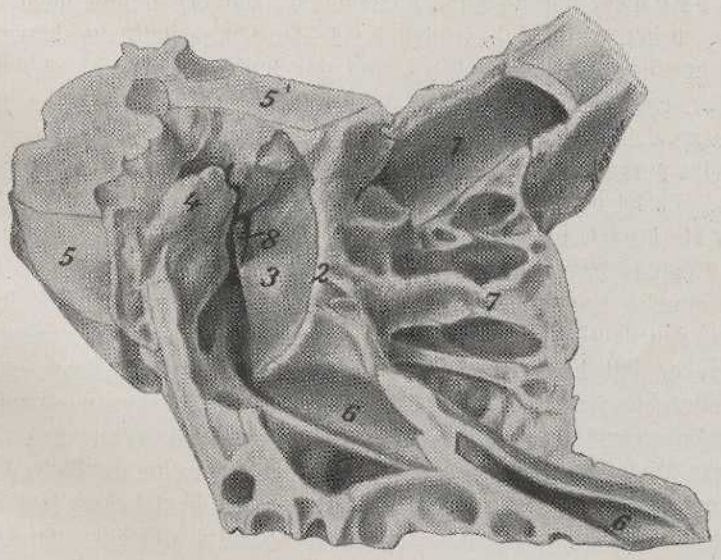

Figur I.

Der mediale stark erweiterte Abschnitt dieser Spalte wird durch einen spitz auslaufenden Teil des tympanicum ausgefüllt, so daß die untere Wand der einwärts liegenden Hälfte des äußeren Gehörganges von diesem, lateral vom annulus tympanicus sich entwickelnden „processus meaticus" des tympanicum gebildet wird. Der ca. 7 cm nach außen vorspringende processus (Figur I, 7) stellt eine anfangs 2,5 cm tiefe dorsal offene Halbrinne dar, deren Ränder nicht mehr zur Bildung der oberen Wand des äußeren Gehörganges beitragen. Dieser am annulus 2,4 cm breite Defekt des äußeren Gehörganges wird durch Überlagerung eines Teils des petrosum ausgeglichen, so daß also die obere Wand des am meisten einwärts liegenden Abschnittes des äußeren Gehörganges nicht von der squama temporalis, sondern vom petrosum gebildet wird (Figur I, 5). Wenn Hallmann [6] schreibt, daß die hintere Hälfte der Schuppe immer den oberen Rand des Paukenringes oder äußeren Gehörganges bilde, so trifft dies für den Elefanten mithin nicht zu.

Äußerer knöcherner Gehörgang.

Der äußere Gehörgang (Fig. I, 1) stellt einen Knochentrichter dar von 12,5 cm Länge, der vom porus acusticus externus aus in gerader Richtung nach unten und hinten geneigt verläuft. Die Ränder des porus sind stumpf abgerundet. Die Weite des äußeren Gehörgangs ist nicht überall ganz gleichmäßig, sondern nimmt nach der Mitte zu beträchtlich ab, so daß der größte Querschnittsdurchmesser hier nur noch 2,3 cm beträgt, und der hierzu senkrechte 1,9 cm. Weiter nach innen erweitert sich jedoch das Lumen wieder und zwar so, daß der annulus tympanicus in seinem größten Durchmesser den des porus acusticus externus noch um ein Weniges (5 mm) übertrifft. Es ist namentlich die dorsale Wand, die kurz vor der Mündung stark nach auswärts gebogen ist, durch welche die Erweiterung des Lumens bewirkt wird. Der knöcherne Gehörgang endet mit dem annulus tympanicus (Figur I, 2), einem dorsal offenen Knochenring. Am deutlichsten ausgeprägt ist dieser Ring an der ventralen Seite; er hat hier eine Höhe von 6 mm und an der Basis einen Querdurchmesser von 3,6 mm. Der freie Rand ist etwas nach außen umgebogen und endet in einer scharfen Leiste, crista tympanica. Die hintere Wandfläche des processus meaticus zeigt eine deutliche Einbiegung nach dem Lumen des Gehörganges zu, liegt jedoch fest und innig dem petrosum, das hier die dorsale Wand des Gehörganges bildet, an. Anders verhält sich die vordere Wandfläche. Diese und mit ihr die vom annulus tympanicus gebildete nasale Wand des

äußeren Gehörganges ist leicht nach innen zu eingerollt und hebt sich dadurch etwas von dem ihr benachbarten petrosum ab, so daß eine 2½ cm lange, 1 cm breite Furche zwischen beiden besteht, die den unteren Teil des recessus epitympanicus darstellt. Das petrosum umgreift also gleichsam den vom annulus tympanicus und der nasalen Wand des processus meaticus gebildeten Teil des äußeren Gehörganges.

Der annulus tympanicus läuft dorsal und hinten in eine deutlich ausgebildete spina tympanica posterior aus; sie ragt als ein hakenförmiger 4 mm langer Fortsatz in das Lumen hinein. Am dorsonasalen Ende des annulus tympanicus tritt eine spina tympanica anterior nur undeutlich in Erscheinung. Der vordere untere Rand des annulus tympanicus dringt weiter nach innen vor als der hintere obere; dieser zieht sich in starkem Bogen etwa 2 cm gegen ersteren zurück; seine stumpfe Spitze liegt etwa 6 mm höher als der freie Rand der Nasalwand des proc. meaticus. Durch diese verschiedene Länge der oberen hinteren und unteren vorderen Gehörgangswand wird die Form des annulus tympanicus bestimmt. Sie stellt ein Queroval dar, dessen große Achse von hinten-oben-außen nach vorn-unten-innen gerichtet ist.

Der innere Rand des annulus tympanicus zeigt eine deutliche 2 mm breite Furche, sulcus tympanicus, die zur Aufnahme des Trommelfells bestimmt ist; sie kommt dadurch zustande, daß die untere Gehörgangswand sich kurz vor dem annulus deutlich nach unten ausbuchtet. Die gesamte Länge des äußeren Gehörganges an der hinteren oberen Wand beträgt 11,5 cm, an der unteren vorderen 13,7 cm. Der Durchmesser des größten Querschnittes des annulus tympanicus beträgt, vom hinteren-oberen bis zum vorderen-unteren Rande gemessen, 3,5 cm; der hierzu senkrecht stehende 2,3 cm.

Auskleidung des äußeren Gehörganges.

Die Haut des äußeren Gehörganges stellt eine Fortsetzung der inneren pigmentierten Muschelhaut dar. Im knorpeligen Gehörgang ist sie anfangs mit vielen dünnen, zarten Härchen besetzt, die jedoch gegen den knöchernen Abschnitt zu abnehmen und innerhalb desselben nur im Beginn noch ganz vereinzelt angetroffen werden. Im knöchernen Gehörgang ist die Haut auch viel dünner, 1 mm gegenüber 4 mm im knorpeligen. Im annulus tympanicus wird sie papierdünn und durchsichtig und überzieht als zarte Membran die laterale Fläche des Trommelfells. Innerhalb des knöchernen Abschnittes

geht sie eine innige Verbindung mit dem Periost ein und ist dadurch fest und unbeweglich mit der Gehörgangswand verbunden.

Cavum tympani und recessus epitympanicus.

Als eigentliche Paukenhöhle wird von Hyrtl der zwischen Trommelfell und Labyrinth gelegene Raum bezeichnet. Dieser Hohlraum ist beim Elefanten nur verhältnismäßig klein und eckig gestaltet. Er steht naso-lateral durch den canalis musculo-tubarius bzw. durch die tuba auditiva (Eustachii) (Figur I, 6) mit der Rachenhöhle in direkter Verbindung und geht im übrigen ohne besondere Grenzen in die anderen Teile jener Lufthöhle über, welche (auch in ihrer Gesamtheit als cavum tympani bezeichnet) das tympanicum pneumatisiert. Letztere wird recht geräumig durch eine Aussackung der unteren Paukenwand, die eine verhältnismäßig umfangreiche bulla tympanica bildet. Die Lagerung ihrer einzelnen Abschnitte läßt es berechtigt erscheinen, daß Hyrtl sie als mehr nebensächlich betrachtet und von ihr die „eigentliche Paukenhöhle" (also den Teil, in welchem die Gehörknöchelchen liegen) als etwas Besonderes abgrenzt.

Wenn im folgenden von Paukenhöhle gesprochen wird, so ist damit nur die „eigentliche" Paukenhöhle im Sinne Hyrtls (die vielleicht als cavum tympani proprium zu bezeichnen wäre) gemeint; das übrige wird Höhle der bulla tympanica genannt werden. In der Paukenhöhle liegen das promontorium (Figur I, 4), der Hammergriff Figur I, 8), die fenestra vestibuli et cochleae, der hier sich teilweise öffnende canalis facialis und die beiden Gruben für die Gehörmuskeln. Die genaue Beschreibung dieser einzelnen Teile erfolgt unten. Die Gestalt der bulla tympanica kann man mit einem seitlich komprimierten Kegel vergleichen, dessen Spitze etwas nach innen und unten gerichtet ist. Die Innenwand dieser Höhle besitzt viele, 2—3 cm hohe, unregelmäßig verlaufende, sich kreuzende Knochenvorsprünge und -septen, wodurch die innere Einrichtung ein zelliges, maschiges Aussehen erhält (Cuvier [4, S. 490]). Die Wand der so entstehenden Buchten und Vertiefungen ist zum Teil nur sehr dünn und durchscheinend. Die Längsachse der bulla tympanica verläuft entsprechend der Lage des tympanicum nahezu senkrecht und bildet somit mit der Längsachse des meatus acusticus externus etwa einen rechten Winkel. In der Längsrichtung mißt die bulla tympanica 10—11 cm, während der horizontale Querdurchmesser 4,5—5 cm, und der vertikale 3—4 cm beträgt.

Wandungen der Paukenhöhle (cavum tympani proprium).

An Stelle einer unteren Wand der Paukenhöhle tritt überwiegend die nuchale Öffnung des canalis musculo-tubarius, während der Eingang in die Höhle der bulla tympanica weniger als untere, vielmehr als naso-mediale Begrenzung der Paukenhöhle angesehen werden muß. Als Wandungen im eigentlichen Sinne bleiben also nur die dorsale, das tegmen tympani darstellende, und die vordere laterale Trommelfellwand, sowie die dieser gegenüberliegende Labyrinthwand. Die beiden letzteren sind die wichtigsten. Sie sind nicht vertikal gestellt, sondern schräg seitlich geneigt, und zwar die erstere mehr als die letztere; die oberen Ränder der beiden Wandungen liegen also weiter außen als die unteren. Ferner sind die Wandungen nicht parallel gestellt, sondern konvergieren nach hinten und oben ziemlich beträchtlich. Die laterale Wand des cavum tympani wird hauptsächlich durch das Trommelfell (Figur I, 3) mit seiner knöchernen Einfassung, dem annulus tympanicus, gebildet. Der untere Rand der membrana tympani reicht nicht ganz bis auf die untere Grenze der Paukenhöhle hinab, sondern bleibt etwa 7 mm von ihr entfernt. Von dem hinteren unteren Rand des annulus tympanicus gehen 3—5 Knochenblättchen nach abwärts und setzen sich unmerklich in die Leistchen der bulla tympanica fort. Latero-dorsal und vorwärts von der Paukenhöhle befindet sich ein mit ihr in offener Verbindung stehender Raum, der als recessus epitympanicus (Figur III, 7), oberer Paukenhöhlenraum, bezeichnet wird. Er wird

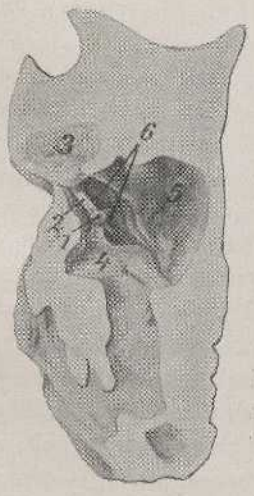

Figur II.

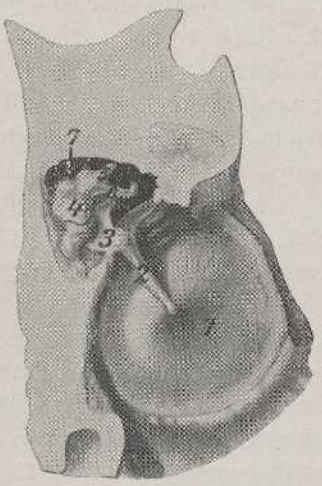

Figur III.

in der Regel mit zur Paukenhöhle gerechnet, da in ihm der größte Teil der Gehörknöchelchen seine Lage hat. Die Wände dieses Raumes sind glatt, nur am Dach befindet sich eine kleine Furche, die sich bis in den äußeren Gehörgang hinein verfolgen läßt. Das Dach dieses Raumes wird ausschließlich vom petrosum gebildet und zwar von dem Teil desselben, der den Tympanicum-Defekt (vgl. oben) ausgleicht. Die nasale und dorsale Wand bilden einen rechten Winkel. Der untere Teil der kaudalen Wand des recessus epitympanicus ist knöchern, und zwar wird er gebildet von der vorstehend beschriebenen nasalen Wand des proc. meaticus. Der dorsale Abschnitt dieser Wand wird durch die Gehörgangshaut abgeschlossen. An der medialen Paukenhöhlenwand wird der Raum durch den hier stärker ausgebildeten Rand des canalis facialis begrenzt. Der Längsdurchmesser des oberen Paukenhöhlenraumes beträgt 2,3 cm, die Höhe 1,5 cm.

Promontorium.

Die mediale Wand der Paukenhöhle, zugleich laterale Wand des Labyrinthes, stellt die Grenze zwischen cavum tympani und Labyrinth dar. Sie ist gegenüber den anderen Wandungen verhältnismäßig niedrig. Etwa in der Mitte befindet sich das Promontorium (Figur I, 4), das durch die erste Schneckenwindung hervorgebracht wird und sich zwischen den beiden Fenstern erstreckt. Es liegt dorsal und etwas cranial vom Trommelfell. Hyrtl [5] beschreibt es als wenig erhaben und ohne deutliche Begrenzung. An vorliegendem Präparat tritt das promontorium jedoch außerordentlich deutlich in die Erscheinung und ist scharf von dem übrigen Felsenbein abgesetzt. Nach vorne und nach außen bildet es einen kleinen, spitzen Vorsprung, der sich bis in die fenestra cochleae erstreckt und diese zum Teil verdeckt. Auffallend ist der nach innen zu sich verbreiternde Teil des Promontorium. Im Inneren dieses Wulstes ist die ganze Schnecke gelegen. Dieser Wulst ist also gemäß der vorstehend gegebenen Definition nicht mehr als eigentliches Promontorium anzusehen, sondern es ist der an der medialen Paukenhöhlenwand sichtbar werdende Felsenbeinbelag der Schnecke. Dieser 1½ cm hohe Wulst mißt in der Länge 3 cm und an der Basis 2 cm in der Breite. Die Oberfläche ist uneben und weist eine flache, schräg verlaufende Furche auf, die als sulcus promontorii bezeichnet wird. Das Lumen der Paukenhöhle wird durch diesen Wulst derartig eingeengt, daß zwischen dem umbo des Trommelfells und dem Gipfel des Promontorium nur ein Zwischenraum von 1—2 mm stehen bleibt.

Foramen ovale et rotundum.

Die beiden fenestrae, die aus der Paukenhöhle zum inneren Ohr führen, liegen sehr nahe aneinander und sind nur durch den schon oben erwähnten Vorsprung des Promontorium voneinander getrennt. Die fenestra cochleae liegt dorsal von der fenestra vestibuli und zeigt sich nur als schmale Spalte, da der größte Teil durch das Promontorium verdeckt wird (vgl. Hyrtl [5, S. 22] und Cuvier [4, II, 492]). Sie führt in den Anfangsteil der Schnecke und wird durch eine besondere nach innen vorgewölbte Haut, membrana tympanica secundaria verschlossen. Fick [2] bezeichnet diese Öffnung als aquaeductus cochleae und bestreitet das Vorkommen eines echten Schneckenfensters. Der genaue Verlauf des aquaeductus cochleae wird am Schluß (siehe vestibulum) erörtert; hier sei nur bemerkt, daß seine apertura interna unmittelbar neben dem runden Fenster liegt. Die Nische der fenestra cochleae ist mit der Längsachse von innen-unten nach außen-oben gerichtet und ist außen in einen spitzen Winkel ausgezogen. Die fenestra vestibuli oder das foramen ovale ist bedeutend größer als die vorige und hat deutlich ovale Form. Ihr Längsdurchmesser beträgt 6 mm und der dazu senkrechte Querdurchmesser 4 mm. Der Rand der fenestra vestibuli (foramen ovale) ist mit einem deutlichen Saum umgeben, auf dem der Steigbügel ruht. Wegen des hohen, die fenestra vestibuli zum Teil umgebenden Promontorium erscheint jene gleichsam in das Felsenbein hinabversenkt.

Meatus acusticus internus.

Dorso-nuchal vom Promontorium verläuft ein nach der Paukenhöhle zu offener Halbkanal, der canalis facialis (Fallopii). Zur genaueren Beschreibung seines Verlaufes ist zunächst die Kenntnis des meatus acusticus internus erforderlich. Der Eingang zu diesem Kanal liegt in der Schädelhöhlen-Fläche des petrosum und zwar an dessen unterer, dem tympanicum anliegender Spitze. Die untere Wand des inneren Gehörgangs beginnt an dieser Spitze, während die obere Wand 1—1½ cm weiter dorsal anfängt. Der untere Rand des Ganges ist stumpf und abgerundet und geht ganz allmählich aus dem Felsenbein hervor, der obere dagegen ist scharf. Von ihm schiebt sich jedoch ein dünnes Knochenblättchen, das vom Felsenbein stammt, abwärts und überdacht so den porus acusticus internus, so daß er eine verdeckte Lage einnimmt. Auf dem Querschnitt stellt der porus nahezu ein Rechteck dar, dessen lange Seite 1,4 cm

und dessen kurze 0,6 cm beträgt. Er verläuft in nahezu transversaler Richtung von unten nach oben, dabei ganz wenig seitwärts geneigt. Der innere Abschluß des meatus acusticus internus wird durch eine durchlöcherte Platte, lamina cribrosa, hergestellt, durch sie tritt der nervus acusticus in das innere Ohr. Die Länge des Ganges, vom oberen Rand bis zur lamina cribrosa gemessen, beträgt 1,6 cm.

Schon am Anfang der unteren Wand des meatus acusticus internus erhebt sich eine deutliche Leiste, crista falciformis. Die so gebildete, nuchodorsal vom meatus acusticus internus gelegene Halbrinne stellt den canalis facialis (Fallopii) dar, in dem der nervus facialis seine Lage hat. Aus dem Anfangsdrittel des canalis facialis führt ein kurzer Gang in die Paukenhöhle, den die chorda tympani durchläuft. Bis zur lamina cribrosa verläuft der canalis facialis nucho-dorsal vom meatus acusticus internus. Hier wendet er sich ein wenig nach hinten und gelangt so dorsal-nuchal von der fenestra vestibuli in die Paukenhöhle. Gleich nach seinem Eintritt in das cavum tympani stellt er nur noch einen nach unten offenen Halbkanal dar. Der Abschluß gegen die Paukenhöhle wird durch deren Schleimhaut hergestellt. Innerhalb der Paukenhöhle weicht nun der nervus facialis von seinem bisherigen Verlauf ab, indem er sich nahezu unter einem rechten Winkel in starkem Bogen (Knie) schräg nach unten-lateral und etwas nuchal wendet. Nach seinem Austritt aus der Paukenhöhle liegt er wieder in einem vollkommen geschlossenen knöchernen Kanal und verläuft oberhalb des recessus epitympanicus (Figur II, 3) schräg über den meatus acusticus externus nach außen; er erweitert sich nicht unbedeutend in seinem unteren Abschnitt und endet mit dem foramen stylomastoideum. Dieses ist von längsovaler Form; der untere Rand dringt weiter vor als der obere und zeigt eine starke beulenartige Verdickung. Ferner findet sich kurz oberhalb jener Verdickung eine kleine schlitzförmige Öffnung als Ausgang eines engen Kanales, der zum meatus acusticus externus osseus führt.

Canalis musculo-tubarius und tuba auditiva (Eustachii).

Canalis musculo-tubarius und tuba auditiva (Figur I, 6) stellen die Verbindung her zwischen Pauken- und Pharynxhöhle. Der can. musc.-tub. entsteht aus der Paukenhöhle mit dem ostium tympanicum. Die Abgrenzung des can. musc.-tub. gegen die Paukenhöhle ist keine sehr deutliche. Die vordere Höhlenwand geht ganz allmählich in das tegmen tympani über. Die mediale Begrenzung des

ostium tympanicum ist schwer festzulegen, da hier Paukenhöhle, bulla tympanica und ostium tympanicum zusammenstoßen. Nur lateral geht die Wand rechtwinklig aus dem annulus tympanicus hervor. Der nasale unten weit vorspringende Rand des äußeren Gehörganges ragt hier noch etwa 5 mm in die tuba hinein. (Siehe Figur I.)

Von der nasalen Wand des canalis musc.-tub. ragt ein anfangs 7 mm hohes, im weiteren Verlauf abnehmendes Knochenblättchen in das Lumen hinein. Nur lateral von diesem Wulst liegt die tuba auditiva. Am nicht mazerierten Präparat wird erkennbar, daß die häutige Tuba, die sich natürlich bis in die Paukenschleimhaut fortsetzt, den canalis musc.-tub. nicht völlig ausfüllt. Auf dem Querschnitt hat die Eustachiische Röhre die Form eines rundlichen Ovals, dessen Durchmesser am ostium 2 cm beträgt. Ihre Längsachse fällt mit der des tympanicum zusammen; sie bildet also auch mit der Achse des meatus acusticus externus nahezu einen rechten Winkel. Die tuba auditiva stellt in ihrem Verlauf einen nach unten sich stark verengernden Trichter dar, dessen innere Wandungen glatt sind. Man kann an ihr einen knöchernen und einen knorpeligen Anteil unterscheiden; beide sind fibrös fest und unbeweglich miteinander verbunden. An diesem Übergang der knöchernen Tube in die knorpelige befindet sich die engste Stelle, die Isthmus; abwärts erweitert sich der knorpelige Teil. Die tuba auditiva ossea (d. i. der can. musc.-tub.) endet an der Spitze des tympanicum und liegt dem hier beginnenden processus muscularis an, ihre durchschnittliche Länge beträgt 8 cm. Die laterale Wand endet 2½ cm früher als die mediale. Die Mündungsöffnung der knöchernen Tube stellt also ein ausgesprochenes Längsoval dar, dessen lateraler Rand stark geschweift ist, während der mediale nahezu gestreckt verläuft.

Der musculus tensor tympani liegt zum größten Teil außerhalb der Paukenhöhle und zwar dorsal über dem Anfang der knöchernen Tube in einer kleinen flachen Knochenspalte, dem Anfang der fissura petrotympanica. Nach Eintritt in die Paukenhöhle wendet sich der ziemlich starke Muskel gleich lateralwärts und heftet sich zum großen Teil am Hammerhandgriff an. Die obere vordere Wand des canalis musc.-tub. und mit ihr die in sein Lumen hineinragende Leiste geht unmerklich in die obere Wand der Paukenhöhle über, so daß also das tegmen tympani einen in das Lumen der Höhle hineinragenden Wulst besitzt. Der lateral von ihr gelegene Teil des Daches gehört schon dem recessus epitympanicus an, während der mediale Teil zu der „eigentlichen Paukenhöhle" (nach Hyrtl) zu rechnen ist.

Der Muskel für den Steigbügel (Figur II, 2) liegt ebenfalls in einer nach der Paukenhöhle hin offenen Knochennische, die zum Teil von dem knöchernen Boden des canalis facialis überdacht wird. Der nervus facialis (Figur II, 3) geht hier über den Anfangsteil des musc. stapedius hinweg. Der Abschluß der Nische gegen die Paukenhöhle wird durch die Schleimhaut der letzteren dargestellt. Beim Verlassen der Nische geht der Muskel in eine rundliche glänzende Sehne über; diese Sehne liegt hier in einer Schleimhautfalte der Paukenhöhle, die sich an den Steigbügel legt, und verläuft innerhalb derselben zum Köpfchen des Steigbügels, an den sie sich anheftet. Die Gesamtlänge des musc. stapedius samt der Endsehne beträgt 1,6 cm.

Membrana tympani.

Das Trommelfell (Figur I, 3 und III, 1) stellt im ganzen einen mit der Spitze nach innen gerichteten Kegel dar, dessen höchster Punkt jedoch nicht über der Mitte des Trommelfells liegt, sondern nahe an die nasale Wand des processus meaticus gerückt ist (siehe oben bei Beschreibung des äußeren Gehörganges). Das Trommelfell ist mit dem größten Teil seines Umfanges in einem deutlichen sulcus tympanicus befestigt. In diesem Teil ist es straff gespannt. Man unterscheidet an ihm einen Gehörgangsteil und einen Paukenhöhlenteil, die beide durch die crista tympani voneinander getrennt werden. Der im sulcus tympanicus gelegene Teil des Trommelfells wird als annulus fibrosus (Ringwulst) bezeichnet; er gibt sich nach außen als ein deutlicher weißer Streifen zu erkennen. In der Lücke des annulus tympanicus ist eine schwache Fortsetzung des annulus fibrosus ausgespannt, der auch hier gegen das durchscheinende Trommelfell deutlich hervortritt. Dieser Strang wird als arcus terminalis bezeichnet und stellt die dorsale Grenze des eigentlichen Trommelfells dar.

Der dorsal vom arcus terminalis gelegene Teil wird als Shrapnellsche Membran bezeichnet. Diese Membran darf nicht, wie vielfach üblich, mit zum eigentlichen Trommelfell gerechnet werden, wie schon aus ihrem feineren Bau hervorgeht. Ihr fehlt nämlich im Gegensatz zum Trommelfell eine membrana propria. Sie wird gebildet durch eine modifizierte Fortsetzung der Haut des äußeren Gehörganges und durch die Schleimhaut der Paukenhöhle, die gegeneinander gelagert sind. Sie spannt sich zwischen der nasalen und nuchalen Wand des proc. meaticus aus und inseriert an dem Teil des petrosum, der den Tympanicum-Defekt ausgleicht. Sie setzt sich hier ohne deutliche Grenze in die Haut der oberen Wand des äußeren Gehörganges fort. Die Shrapnellsche Membran ist

gegenüber dem Trommelfell nur verhältnismäßig klein und wird nahe an der nasalen Wand des proc. meaticus vom Hammergriff durchbohrt. Sie liegt nicht mit dem Trommelfell in einer Ebene, sondern ist ziemlich stark nach oben abgebogen, auch ist sie nicht so straff gespannt wie das Trommelfell, weshalb sie wohl auch als membrana flaccida bezeichnet wird.

Der arcus terminalis des Trommelfells wird durch den processus brevis des Hammers in eine kürzere vordere und eine längere hintere Abteilung zerlegt. Die beiden durch den processus brevis hervorgerufenen Abschnitte des arcus terminalis liegen nicht in einer geraden Linie, sondern konvergieren leicht nach dem processus brevis zu. Dies ergibt einen vorderen-oberen 0,6 cm langen und einen hinteren-unteren 1,7 cm langen Schenkel des arcus terminalis. Der processus brevis bewirkt eine leichte Vorwölbung des Trommelfells nach dem Gehörgang zu, die eminentia malleolaris. Das Trommelfell wird durch das manubrium des Hammers (Figur III, 2), das sich an der medialen Seite fest in ihm anheftet, in zwei ungleiche Felder getrennt, in ein vorderes-unteres-kleineres und ein hinteres-oberes-größeres. Die Verbindungslinie zwischen manubrium und Trommelfell erscheint, von der lateralen Seite aus betrachtet, als ein dunkler undurchsichtiger Streifen, der als stria malleolaris bezeichnet wird. Diese verläuft von der eminentia malleolaris schräg nach hinten und unten und reicht nicht über die Mitte des Trommelfells hinaus. Sie steht zum arcus terminalis senkrecht. Die Spitze des Hammergriffes ist etwas nach innen umgebogen und bewirkt dadurch eine leichte Einziehung des Trommelfells nach der Paukenhöhle zu, die den umbo, den Nabel des Trommelfells, bildet.

Die Form des Trommelfells stellt gemäß dem Verlauf des annulus tympanicus ein Queroval vor. Der größte Durchmesser ist von hinten-oben-außen nach vorne-unten-innen gerichtet und beträgt 2,8 cm; der hierzu senkrechte Querdurchmesser beträgt 2,3 cm. Das Trommelfell als Ganzes betrachtet ist nach der Paukenhöhle zu trichterförmig vorgewölbt, während der vordere-untere Abschnitt desselben durch den processus brevis nach dem äußeren Gehörgang zu ausgestülpt ist, wie wir bereits oben gesehen haben. Hieraus geht schon hervor, daß die Neigung des Trommelfells (das ja nicht in einer Ebene gelegen ist) gegen die Längsachse des meatus acusticus externus nicht überall die gleiche sein kann. Der annulus fibrosus oder besser gesagt, die durch ihn gelegte Ebene, ist zur Längsachse des äußeren Gehörganges unter einem nach außen offenen Winkel von etwa 50° geneigt.

Die Stärke des Trommelfells ist nicht überall die gleiche. Am dicksten ist es an der stria malleolaris. Die Paukenhöhlenfläche des Trommelfells ist ausgezeichnet durch ihre innige Verbindung mit dem manubrium des Hammers; die Verbindungslinie ist auf der medialen Trommelfellfläche als eine deutliche Kante zu erkennen. Diese Kante würde sich auf der Gehörgangsfläche des Trommelfells als ausgeprägte Furche abheben, wenn sie nicht durch das verdickte stratum cutaneum des Trommelfells ausgeglichen würde. Die innere Fläche der dorsal gelegenen Shrapnellschen Membran wird fast ganz durch die an den Hammer und Ambos tretenden bandartigen Verdickungen der Paukenhöhlenschleimhaut bedeckt.

Das Trommelfell zeigt auch beim Elefanten den gewöhnlichen Aufbau aus drei Schichten, dem externen stratum cutaneum, der membrana propria als Hauptschicht und dem internen zarten stratum mucosum. Die membrana propria ist am Rande zum annulus fibrosus, Ringwulst, verdickt, und heftet sich damit im sulcus tympanicus an. Es besteht nur dort ein gut ausgeprägter Ringwulst, wo ein annulus tympanicus ausgebildet ist. Die als arcus terminalis bezeichnete Fortsetzung des annulus fibrosus wurde schon oben erwähnt. An dem übrigen durchscheinenden Teil des Trommelfells erkennt man schon mit bloßem Auge zwei dem Verlaufe nach verschieden angeordnete Bindegewebszüge, die als Radiärfaserschicht und Zirkulärfaserschicht bekannt sind. Die erstere geht aus dem Ringwulst hervor und ist die nach außen gelegene. Die einzelnen Fasern verlaufen vom annulus fibrosus stark konvergierend zum Hammergriff. Die Fasern der unteren Hälfte des Trommelfells verlaufen konvergierend zur Spitze des manubrium, während die der oberen Hälfte sich längs des ganzen Hammergriffes anheften und bedeutend steiler verlaufen als die vorher erwähnten. Die cirkulären Fasern sind am dichtesten und deutlichsten um den annulus fibrosus und nehmen nach der Mitte des Trommelfells zu an Zahl und Dicke ab; im zentralen Teil, d. h. um den Umbo herum, sind nur ganz vereinzelt zirkuläre Fasern nachzuweisen. Das zarte dünne stratum mucosum des Trommelfells überzieht auch den Griff des Hammers wie den Hammer überhaupt. Es setzt sich also mittels des Hammers aus der Paukenhöhle in den Recessus epitympanicus fort. Die Stärke des Trommelfells konnte nicht gemessen werden, da das Präparat erhalten werden sollte.

Die Gehörknöchelchen.

Der Verbindung zwischen dem Trommelfell und der fenestra vestibuli dienen, wie bei allen Säugern so auch beim Elefanten, drei gelenkig untereinander verbundene Knöchelchen, Hammer (malleus), Ambos (incus) und Steigbügel (stapes). Der Hammer ist am Trommelfell befestigt, während der Steigbügel im foramen ovale sitzt. Zwischen beiden liegt der Ambos, dorsal vom Hammer, nach außen gerichtet und zwar so stark, daß sein langer Fortsatz, der sich mit dem Steigbügel verbindet, nicht in die Paukenhöhle hineinragt, wie dies beispielsweise beim Menschen der Fall ist, sondern im recessus epitympanicus verbleibt. Auch der Steigbügel, der sich ja mit diesem Ambos-Fortsatz verbindet, wird hierdurch in seiner Lage beeinflußt und tritt mehr nach oben und hinten zurück. In der eigentlichen Paukenhöhle liegt also von den Gehörknöchelchen nur das manubrium, während der Kopf und Hals des Hammers sowie der ganze Ambos im recessus ihre Lage haben (vgl. Figur III, 3 u. 4).

Hammer (malleus).

Am Hammer des Elefanten (Figur IV c) kann man, wie beim Menschen, zwischen Kopf und Handgriff, caput und manubrium, die beide durch den Hals, collum, voneinander getrennt werden, unterscheiden, jedoch ist der Kopf im Verhältnis zu dem übrigen Teil nicht sehr stark ausgeprägt; der Hals dagegen ist stärker entwickelt und

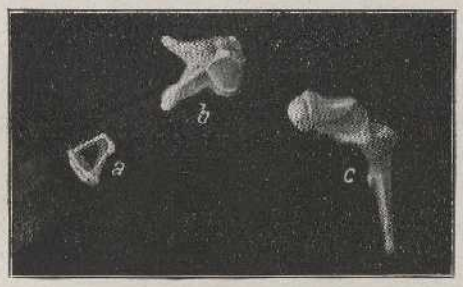

Figur IV.

sehr breit. Der Kopf ist länglich und flach gedrückt; er verläuft mit dem Hals zusammen von vorne-innen nach hinten-außen und ist vorn bedeutend breiter als hinten. Seine dorsale laterale Seite wird zum größten Teil von einer Gelenkfläche eingenommen; nur kranial bleibt ein kleiner rundlicher Vorsprung des Hammerkopfes frei

(Figur IV c). An ihm heftet sich ein Band an (s. u.). Die Gelenkfläche ist durch eine ziemlich undeutliche Furche in zwei Fazetten geteilt, von denen die craniale bedeutend größer und schräg gestellt ist, während die caudale fast horizontal verläuft. Die Gelenkfläche ist überall mit einem sehr starken Saum umgeben. Vom caudalen, spitzen Ende derselben setzt sich ein schmales Knochenblättchen auf den Körper des Hammers fort. An dem breiten, verhältnismäßig langen Halse fällt das Fehlen des processus spinosus s. folianus auf (Hyrtl [5, S. 65]). Aus dem Halse geht das manubrium hervor; seine Längsachse bildet mit der des Kopfes und Halses beinahe einen rechten Winkel (Figur IV c). Hyrtl [5] bezeichnet den Hammer als einen fast gradlinigen Knochen. Am Übergang vom collum ins manubrium befindet sich ein kurzer, dicker Fortsatz, processus brevis, der nach außen und unten gerichtet ist, und der die in den äußeren Gehörgang hineinragende Vorwölbung des Trommelfells (s. dieses) bewirkt. Mit diesem processus brevis zusammen stellt das manubrium eine seitlich komprimierte Knochenplatte dar, an der man eine craniale und caudale Seitenfläche, ferner einen dorsalen abgerundeten und einen ventralen scharfen Rand erkennen kann. An der cranialen Seitenfläche befindet sich nahe der Basis des manubrium eine kleine knopfförmige Verdickung (Figur IV c), die als Rudiment des processus folianus gedeutet werden kann. Unmittelbar median von dieser Stelle heftet sich die Sehne des musc. tensor tympani in einer Breite von 1—2 mm an. Die Spitze des manubrium ist ein wenig nach außen umgebogen und abgeplattet. Die Gesamtlänge des Hammers beträgt 21 mm, wovon 9 auf Kopf und Hals entfallen. Das manubrium ist von einer Fortsetzung des stratum mucosum des Trommelfells überzogen, die sich von der basis manubrii aus auf die Shrapnellsche Membran fortsetzt, und auch diese überzieht.

Ambos (incus).

Der Ambos (Figur IV b) zeigt kaum nennenswerte Abweichungen von dem anderer Säuger. Er besteht aus einem massiven Körper und den beiden Schenkeln, die dem Ambos den Vergleich mit einem zweiwurzligen Backenzahne eingetragen haben. Der Amboskörper ist zusammengedrückt und hat einen Durchmesser von 6 mm. Auf seiner ventralen Fläche liegt die stark konkave Gelenkfläche, die in der Form der des Hammers entspricht. Dorsal ist die Gelenkfläche von einem deutlichen 1½ mm hohen Saum umgeben. Unterhalb des spitzen Endes der Gelenkfläche findet sich zu beiden Seiten

je eine tiefe Grube. Die am langen Schenkel gelegene setzt sich noch auf die untere Fläche desselben fort (Figur IV b). Dieser lange Schenkel geht unter rechtem Winkel aus dem Amboskörper hervor und ist nach hinten gerichtet. Seine Spitze ist stark aufwärts gebogen und endet mit einem kleinen rundlichen verdickten Köpfchen. Unmittelbar vor diesem Köpfchen liegt auf der dorsalen Seite des Schenkels eine kleine tiefe rundliche Grube. Das Köpfchen selbst trägt eine 1 mm breite konkave Gelenkfläche, die zur Artikulation des Steigbügels bestimmt ist. Der kurze Ambosschenkel ist nach außen gerichtet und bildet mit dem langen einen fast rechten Winkel (Figur IV b). Er ist plump und dick, läuft aber in eine feine Spitze aus, die nur 1½ mm von der dorso-lateralen Wand des processus epitympanicus entfernt bleibt.

Steigbügel (stapes).

Der Steigbügel (Figur IVa) des Elefanten ist dem des Menschen ziemlich ähnlich. Man unterscheidet an ihm eine Basis, zwei Schenkel und das Köpfchen. Die Basis, auch Fußplatte genannt, ist in die fenestra vestibuli eingefügt, der sie nur sehr wenig an Größe nachsteht. Die Fußplatte ist stark nach dem vestibulum zu vorgewölbt; ihr freier Rand ist ein wenig aufgezogen und nach einwärts gerollt. Von den Scheiteln des Ovals der Fußplatte steigen die beiden gradlinig verlaufenden und nach oben konvergierenden Schenkel des Steigbügels auf. Sie entspringen jedoch nicht direkt am Scheitel, sondern sind ein wenig einwärts gerückt, so daß seitlich von ihrem Ursprung ein schmaler wulstartiger Rand der Fußplatte bestehen bleibt. Die Länge der Schenkel beträgt 5 mm. Der vordere ist bedeutend breiter als der hintere. Die beiden Schenkel umschließen ein gleichschenkliges Dreieck. Ihre Oberfläche ist schwach konvex, während die einander zugekehrten Flächen je eine tiefe Furche, sulcus stapedius, aufweisen. Am Köpfchen, das die beiden Schenkel vereinigt, gehen diese sulci ineinander über. An der zur fenestra vestibuli gekehrten Fläche des Köpfchens findet sich eine etwas breitere Knochenplatte als an der gegenüberliegenden Fläche. Hierdurch erscheinen die Schenkel, von dieser aus betrachtet, etwas kürzer als an der gegenüberliegenden Seite. (Figur IV a läßt dies deutlich erkennen.) Das Köpfchen ist etwas seitlich komprimiert und besitzt an seinem freien Ende eine kleine von einer dünnen Knorpelplatte überzogene Gelenkfläche, die das Köpfchen des langen Ambosfortsatzes aufnimmt. An der lateralen Seite des Köpfchens findet

sich eine kleine Erhabenheit, an die sich die Sehne des musculus stapedius ansetzt. Die Gesamtlänge des Steigbügels beträgt 6 mm.

Die Verbindungen der Gehörknöchelchen.

Neben den gelenkigen Verbindungen der Gehörknöchelchen untereinander, die im vorstehenden beschrieben sind, bestehen noch Verbindungen mit den Wandungen der Paukenhöhle bzw. des recessus epitympanicus. Als erste betrachten wir die Verbindung des Hammers mit dem Trommelfell (Figur III, 2). Sie findet längs der ventralen Kante des manubrium statt und reicht vom processus brevis bis zur Spitze. Die Verbindung wird hergestellt zwischen dem Periost des manubrium und der membrana propria des Trommelfells und zwar sind es hauptsächlich deren Radiärfasern, die sich am Hammergriff ansetzen. Am festesten ist die Verbindung an den beiden Enden, d. h. am processus brevis und an der Spitze; lockerer ist sie an der nur schmalen ventralen Kante. Das stratum mucosum des Trommelfells, das sich auf das manubrium fortsetzt, erhöht noch die Festigkeit dieser Verbindung. Außerdem sind noch einige Bänder zu erwähnen, die den Hammer mit in seiner Lage erhalten; sie sind alle im recessus epitympanicus gelegen. Das stärkste ist das ligamentum mallei anterior, das von der caudalen Wand des recessus an den Hammerhals geht. Außerdem kann man noch zwei schwächere Bänder zwischen Hammerkopf und lateraler Wand des recessus epitympanicus einerseits und zwischen Hammerhals und vorderem Teil des annulus tympanicus andererseits unterscheiden. Es hat übrigens seine Bedenken, diesen beiden den Charakter eines selbständigen Bandes zuzuschreiben, da man eine eigentliche Faserung an ihnen nicht wahrnehmen kann; man könnte sie vielmehr eher als eine Verdickung der Schleimhaut auffassen, die dadurch ein bandartiges Aussehen bekommt.

Der Ambos ist mit dem Hammer und Steigbügel je durch ein Gelenk verbunden und wird so in seiner Lage erhalten. Außerdem wird aber noch der kurze Ambosschenkel mit der Wand des recessus epitympanicus verbunden. Das freie Ende dieses Fortsatzes ist mit einer dünnen Knorpelplatte überzogen. Der schmale, 1 mm breite Spalt zwischen ihm und der Wand des recessus wird durch ein festes fibröses Band ausgefüllt, das „ligamentum incudis“ genannt wird.

Der Steigbügel ist hauptsächlich in der fenestra vestibuli befestigt. Seine Basis ruht auf dem Saum der fenestra vestibuli. Da

dieser jedoch ein wenig größer ist als die Fußplatte des Steigbügels, so bleibt ein schmaler Spalt zwischen beiden bestehen; dieser wird durch ein Band, ligamentum annulare stap., ausgefüllt. Eine zweite Befestigung für den Steigbügel stellt die Schleimhaut der Paukenhöhle her, die sich brückenartig von einer Wand nach der anderen herüberzieht und den Steigbügel einschließt. Im dorsalen nach außen gelegenen Rand dieser Schleimhautfalte liegt die Sehne des musculus stapedius.

Schleimhaut der Paukenhöhle.

Die Wandungen der Paukenhöhle werden von einer dünnen Schleimhaut überzogen, desgleichen die in ihr gelegenen Gehörknöchelchen und deren Bänder und Sehnen. Diese Schleimhaut stellt eine Fortsetzung der Auskleidung der tuba auditiva dar. An einzelnen Stellen verdickt sich die Schleimhaut und nimmt hier ein bandartiges Aussehen an (siehe oben). Meist geht sie an diesen Stellen auf die Gehörknöchelchen über und überzieht den größten Teil derselben. Man nennt diese Brücken auch Falten der Paukenhöhlenschleimhaut; im Vorstehenden sind die wichtigsten erwähnt.

Das vestibulum (Vorhof).

Da das Labyrinth des Elefanten schon 1844 von Fick beschrieben worden ist, so hat es sich erübrigt, die Untersuchung auch darauf zu erstrecken. Das vestibulum labyrinthi muß jedoch deshalb hier Erwähnung finden, weil ein Widerspruch mit der Untersuchung Ficks betreffs des aquaeductus cochleae, der oben bei Beschreibung des Schneckenfensters erwähnt worden ist, erörtert werden muß.

Der Vorhof, der beim Elefanten sehr geräumig ist, wird durch eine zarte crista vestibuli in einen medialen kleineren recessus sphaericus und einen lateralen größeren recessus ellipticus geschieden. Lateral steht das vestibulum mit den canales semicirculares, medial mit der Schnecke in Verbindung. Die mediale Wand des Vorhofs wird im wesentlichen durch die lamina cribrosa des inneren Gehörganges gebildet, während die hintere Wand gleichzeitig die mediale der Paukenhöhle darstellt. Sie ist charakterisiert durch das große foramen vestibuli. Die fünf Mündungen der Bogengänge sind hauptsächlich in der lateralen Wand des Vorhofes gelegen. Nur die gemeinschaftliche Öffnung des hinteren Schenkels des oberen und des oberen Schenkels des hinteren Bogenganges

liegt zum Teil in der oberen Wand und zwar in einer trichterförmigen Vertiefung. Ferner ist noch die Verbindung mit der knöchernen Schnecke zu erwähnen, die durch die fenestra cochleae vermittelt wird.

Mit dem Innern des Schädels wird das Labyrinth durch zwei enge, sehr kurze Kanäle verbunden, den aquaeductus cochleae und aquaeductus vestibuli (die Wasserleitungen der Schnecke und des Vorhofs). Der erstere ist der bedeutend umfangreichere von beiden. Er beginnt mit einer 1—1½ mm langen spaltförmigen Öffnung unter dem Anfangsteil des Bodens der scala tympani und ist nur durch eine schmale Knochenbrücke von der fenestra cochlea getrennt. Sein kurzer Kanal führt hinter und unter den caudalen Rand des meatus acusticus internus und mündet hier in die Schädelhöhle mit einer engen Spalte. Der aquaeductus vestibuli beginnt mit einer sehr feinen schlitzförmigen Öffnung unterhalb der gemeinschaftlichen Mündung des oberen und hinteren Bogenganges. Dieser Kanal wendet sich zunächst aufwärts und führt in einen nach der Schädelhöhle sich stark erweiternden Trichter. Die Schädelmündung dieses Trichters ist spaltförmig, 1—1½ cm lang und liegt oberhalb und lateralwärts vom porus acusticus internus.

Mit diesem Nachweis des aquaeductus vestibuli et cochleae wird zugleich die Deutung, die Fick der fenestra cochleae beim Elefanten hat geben wollen, widerlegt.

Literatur-Verzeichnis.

1. Hagenbach, Die Paukenhöhle der Säugetiere. Leipzig 1835. — 2. Fick, Das Labyrinth des Elefanten. Müllers Archiv für Anatomie und Physiologie 1844. — 3. Gegenbaur, Anatomie der Wirbeltiere, Band I, 1898. — 4. Cuvier, Anatomie comparée. Paris. — 5. Hyrtl, Vergleichende anatomische Untersuchungen des Gehörorgans des Menschen und der Säugetiere. Prag 1845. — 6. Hallmann, Vergleichende Osteologie des Schläfebeins. Hannover 1837. — 7. Bondy, Beiträge zur vergleichenden Anatomie des Gehörorgans der Säuger. Anatomische Hefte, Heft 106, Wiesbaden 1907. — 8. Gruber, Anatomisch-physiologische Studien über das Trommelfell und die Gehörknöchelchen. Wien 1867. — 9. Derselbe, Zeitschrift für wissenschaftliche Zoologie, Band 17 u. 18. Anatomische Studien. Leipzig 1870—1873. — 10. Boas, Ohrknorpel und äußeres Ohr der Säugetiere. Seite 193. Kopenhagen 1912.

8460000006279 70

a

liegt zum Teil in der oberen Wand und zwar in einer trichterförmigen Vertiefung. Ferner ist noch die Verbindung mit der knöchernen Schnecke zu erwähnen, die durch die fenestra cochleae vermittelt wird.

Mit dem Innern des Schädels wird das Labyrinth durch zwei enge, sehr kurze Kanäle verbunden, den aquaeductus cochleae und aquaeductus vestibuli (die Wasserleitungen der Schnecke und des Vorhofs). Der erstere ist der bedeutend umfangreichere von beiden. Er beginnt mit einer 1—1½ mm langen spaltförmigen Öffnung unter dem Anfangsteil des Bodens der scala tympani und ist nur durch eine schmale Knochenbrücke von der fenestra cochlea getrennt. Sein kurzer Kanal führt hinter und unter den caudalen Rand des meatus acusticus internus und mündet hier in die Schädelhöhle mit einer engen Spalte. Der aquaeductus vestibuli beginnt mit einer sehr feinen schlitzförmigen Öffnung unterhalb der gemeinschaftlichen Mündung des oberen und hinteren Bogenganges. Dieser Kanal wendet sich zunächst aufwärts und führt in einen nach der Schädelhöhle sich stark erweiternden Trichter. Die Schädelmündung dieses Trichters ist spaltförmig, 1—1½ cm lang und liegt oberhalb und lateralwärts vom porus acusticus internus.

Mit diesem Nachweis des aquaeductus vestibuli et cochleae wird zugleich die Deutung, die Fick der fenestra cochleae beim Elefanten hat geben wollen, widerlegt.

Literatur-Verzeichnis.

1. Hagenbach, Die Paukenhöhle der Säugetiere. Leipzig 1835. — 2. Fick, Das Labyrinth des Elefanten. Müllers Archiv für Anatomie und Physiologie 1844. — 3. Gegenbaur, Anatomie der Wirbeltiere, Band I, 1898. — 4. Cuvier, Anatomie comparée. Paris. — 5. Hyrtl, Vergleichende anatomische Untersuchungen des Gehörorgans des Menschen und der Säugetiere. Prag 1845. 6. Hallmann, Vergleichende Osteologie des Schläfebeins. Hannover 1837. — 7. Bondy, Beiträge zur vergleichenden Anatomie des Gehörorgans der Säuger. Anatomische Hefte, Heft 106, Wiesbaden 1907. — 8. Gruber, Anatomisch-physiologische Studien über das Trommelfell und die Gehörknöchelchen. Wien 1867. — 9. Derselbe, Zeitschrift für wissenschaftliche Zoologie, Band 17 u. 18. Anatomische Studien. Leipzig 1870—1873. — 10. Boas, Ohrknorpel und äußeres Ohr der Säugetiere. Seite 193. Kopenhagen 1912.

Freie Universität Berlin